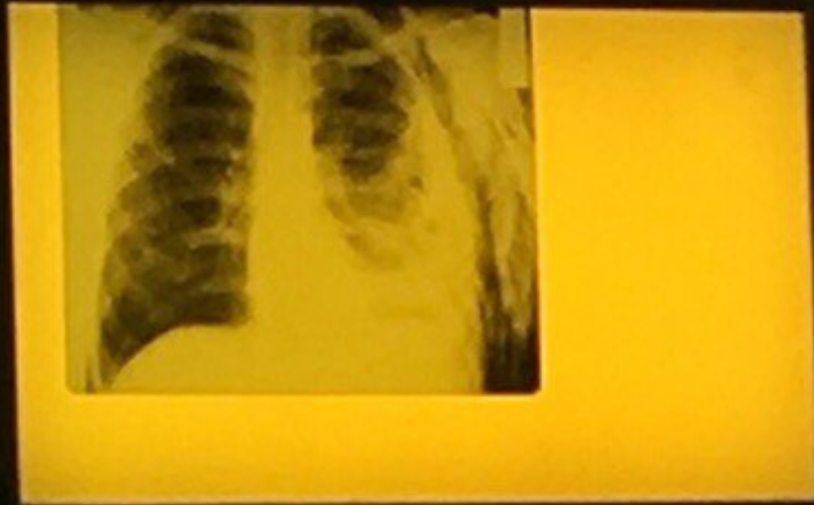
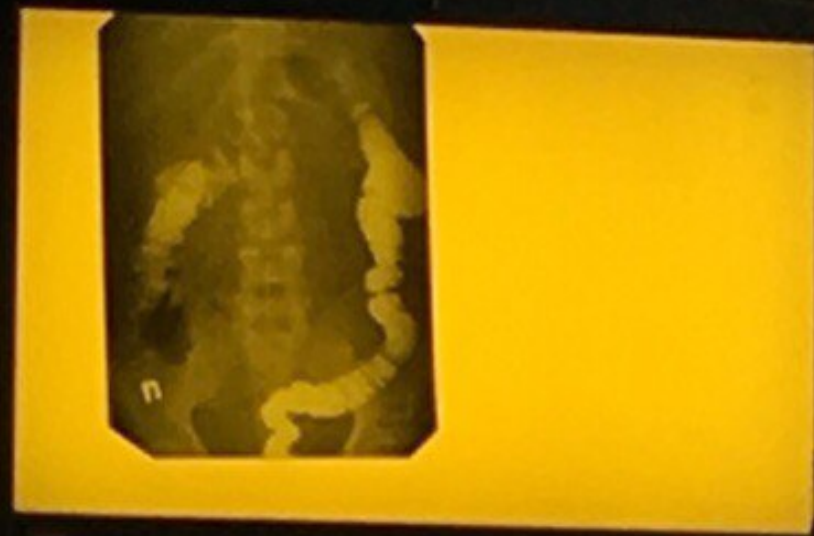
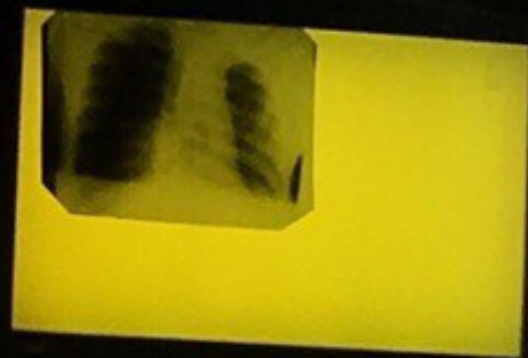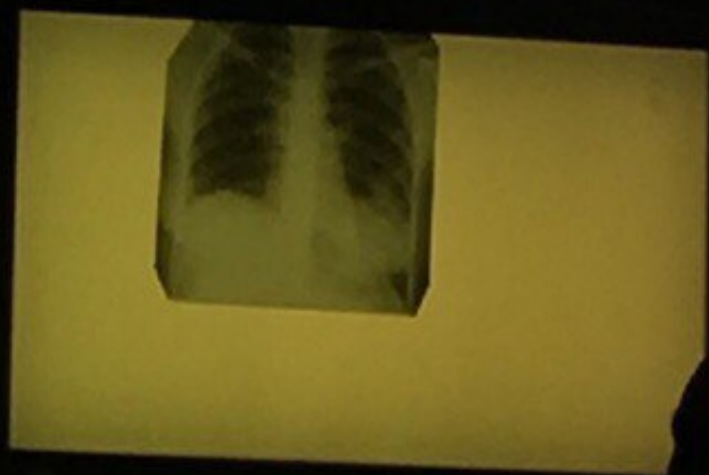
Правосторонняя долевая
пневмония



Ирригография, фаза тугого
наполнения



Горизонтальный
уровень жидкости
в синусах,
обеднение
легочного рисунка

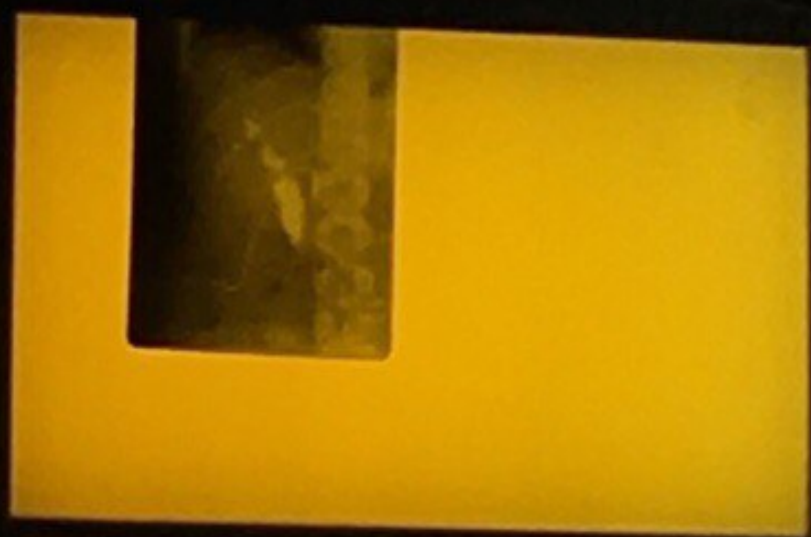

Высокое стояние купола
диафрагмы

Чаши клойбера



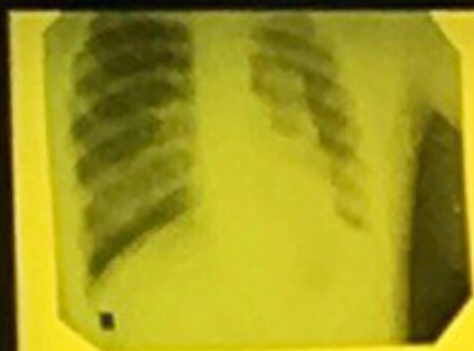Фистулография;
желчевыводящи
й проток , стоит
трубка



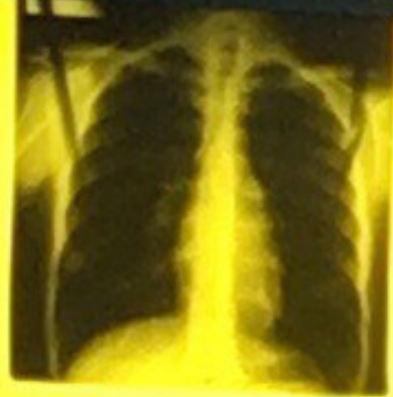
Маммография ; диффузное изменение ткани железы



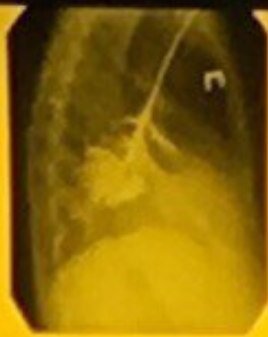Пневмоторакс



Норма,
жесткий
СНИМОК




Бронхография;
бронхоэктатическая болезнь
(примерно)



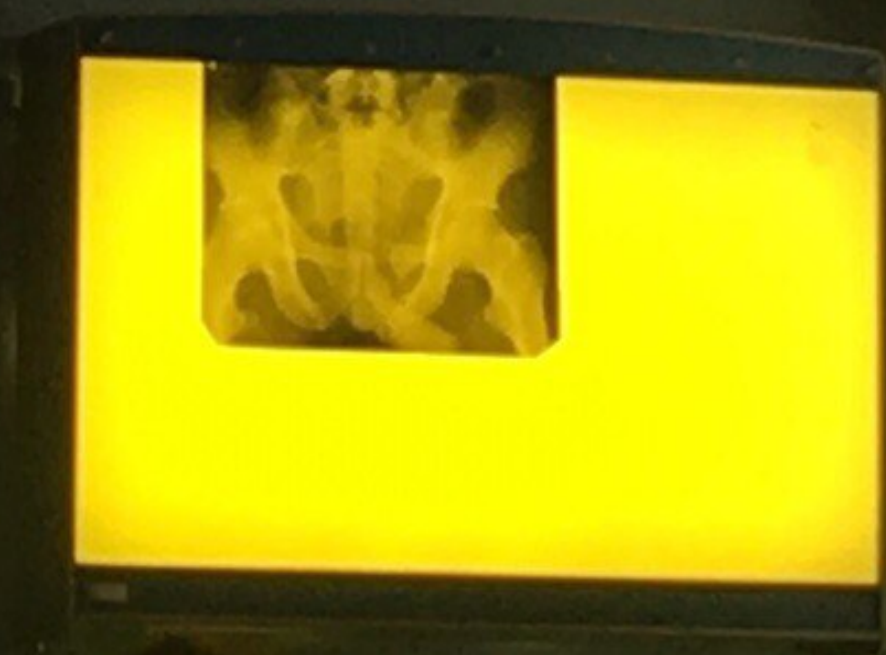Большеберцовая
кость, перелом,
остеосинтез,
экстрамедулярный
рост



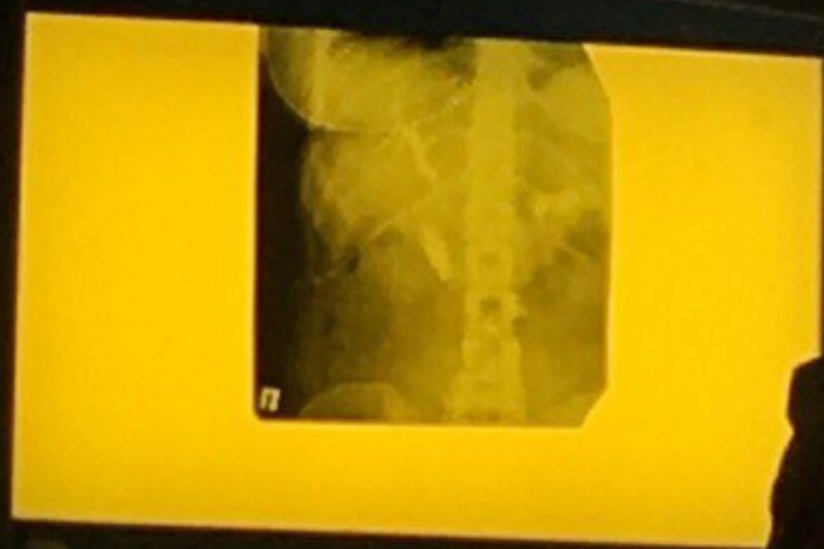Флебограмма бедренной вены



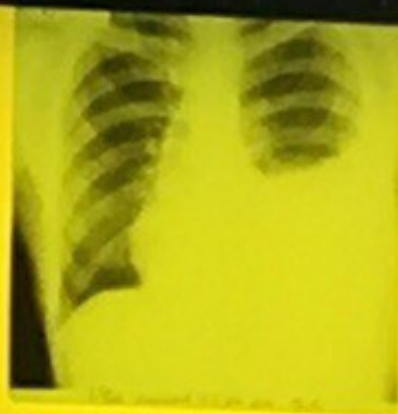Нарушение целостности
тазового кольца
Перелом седалищной и лонной
костей



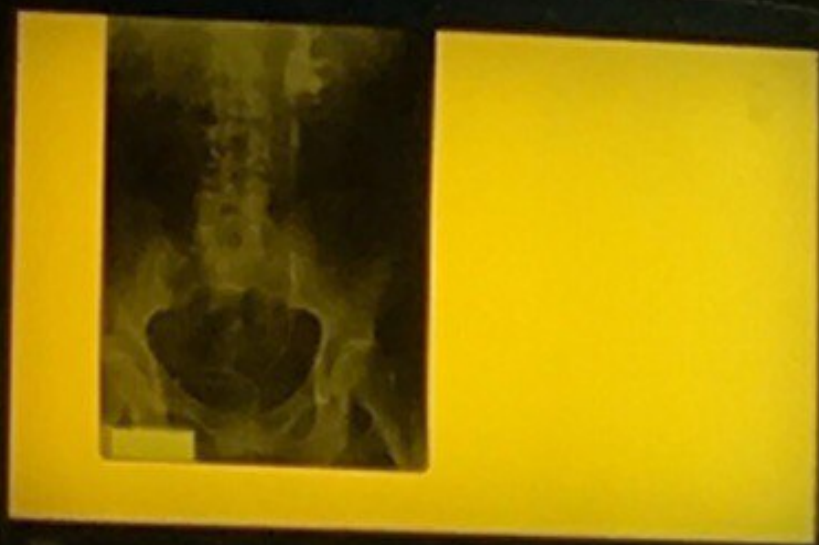Фистулография; Просвет
холедоха плохо
прослеживается



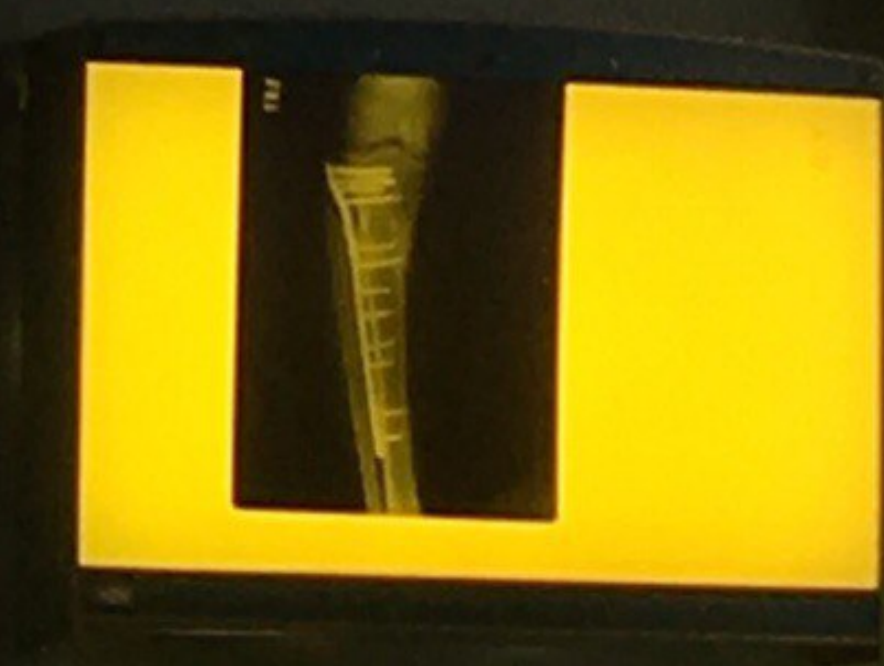Тотальная пневмония, плеврит



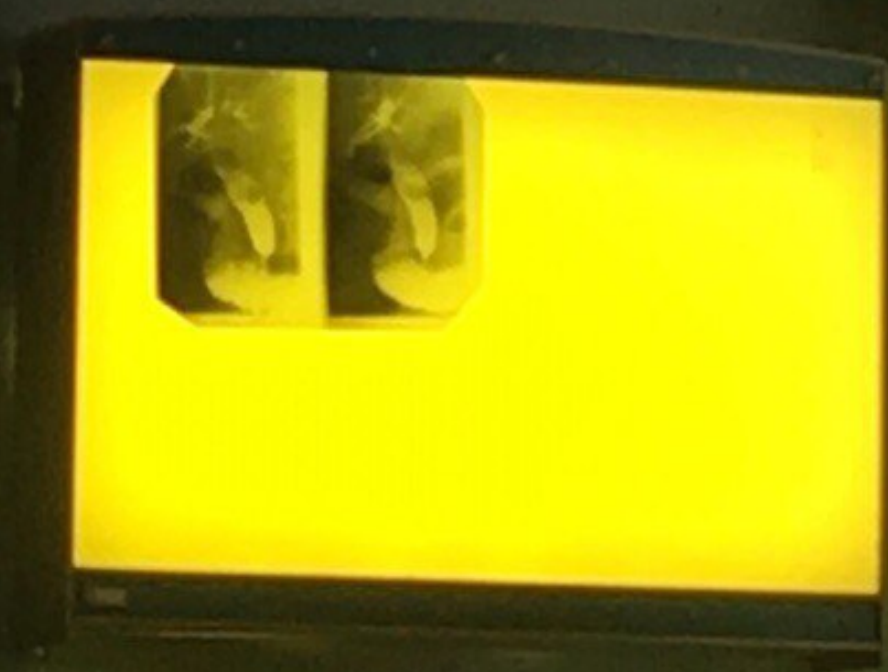Урография ретроградная;
Расширение лоханки почки



Большеберц. кость, сросшийся
перелом, металлоконструкция,
экстрамелулярный
остесинтез



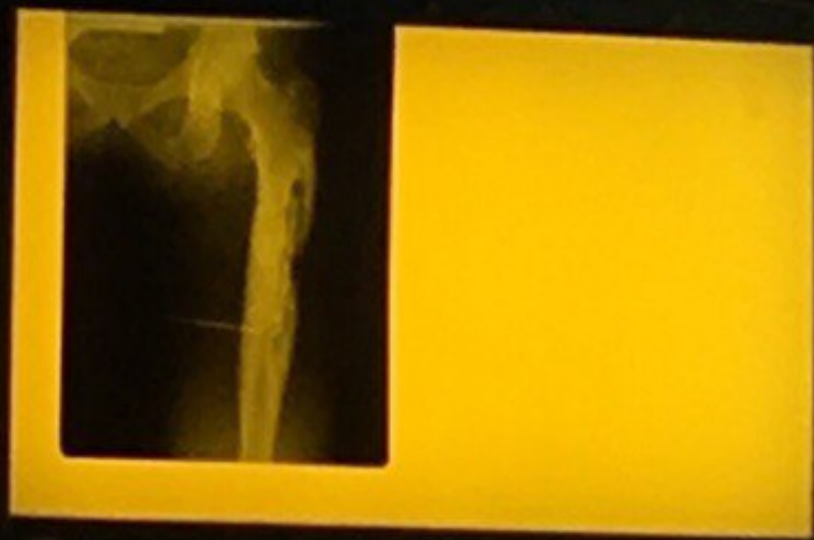Холедох, скорее всего камень,
желч.п удалён



Handwritten notes on a chalkboard, including the word "Холедох" and some illegible scribbles.



Остеомиелит, хронический,
посттравматический,
деструкция костной ткани



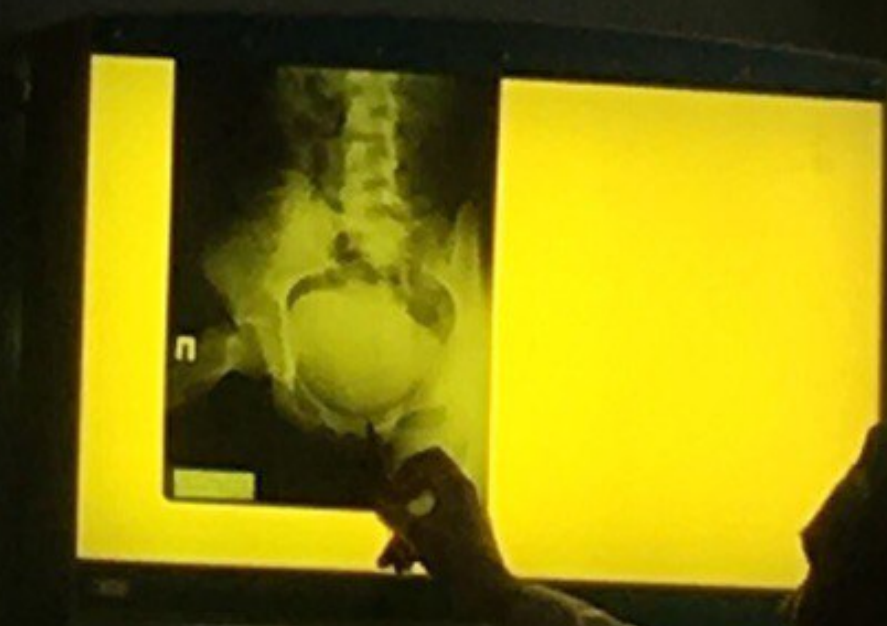Пилоростеноз, гастроптоз



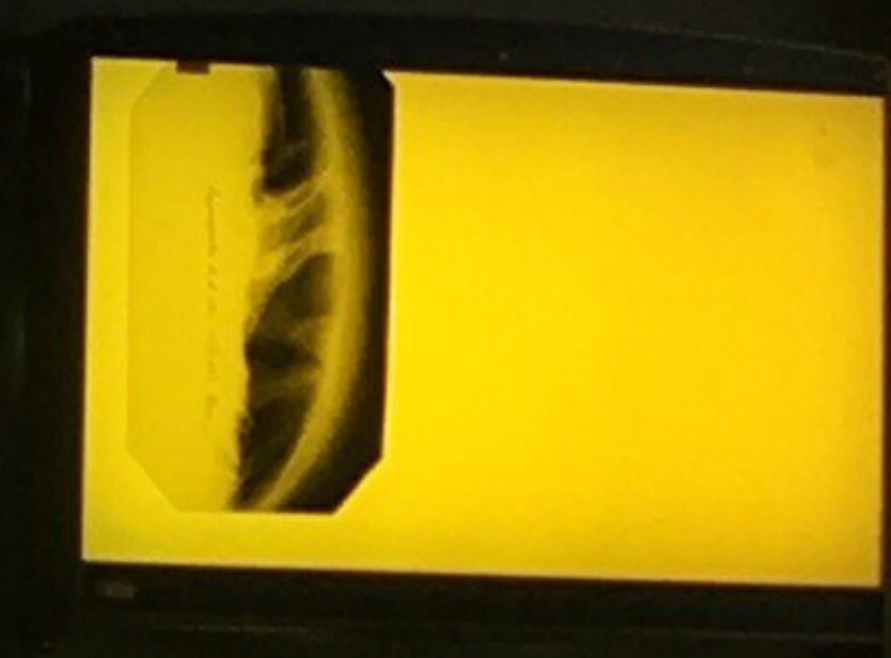Чаши Клойбера



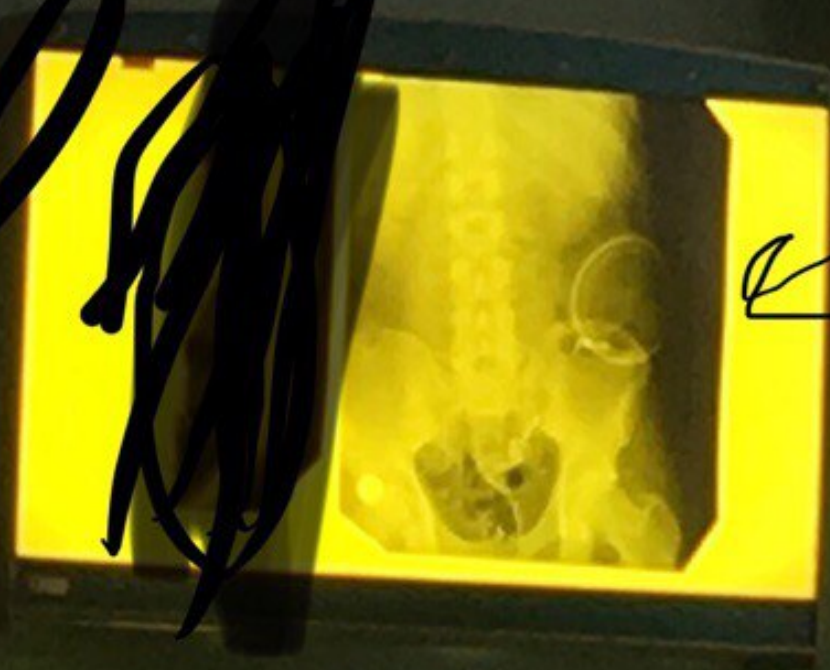
Цистография; при подозрении
на разрыв моч.п.

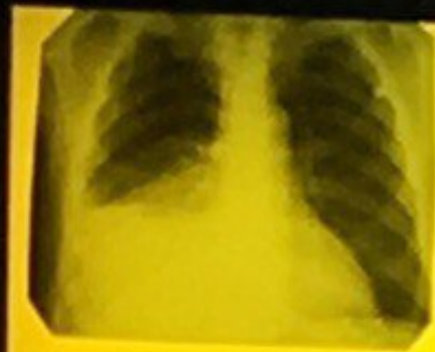

Органы брюш.п. в бок.пр.
Спайки, воздух



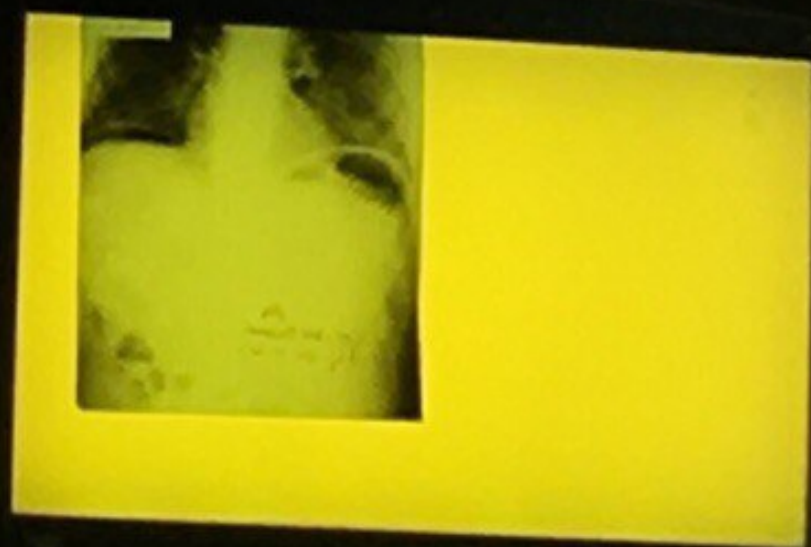
Контраст прямой кишки+колостома



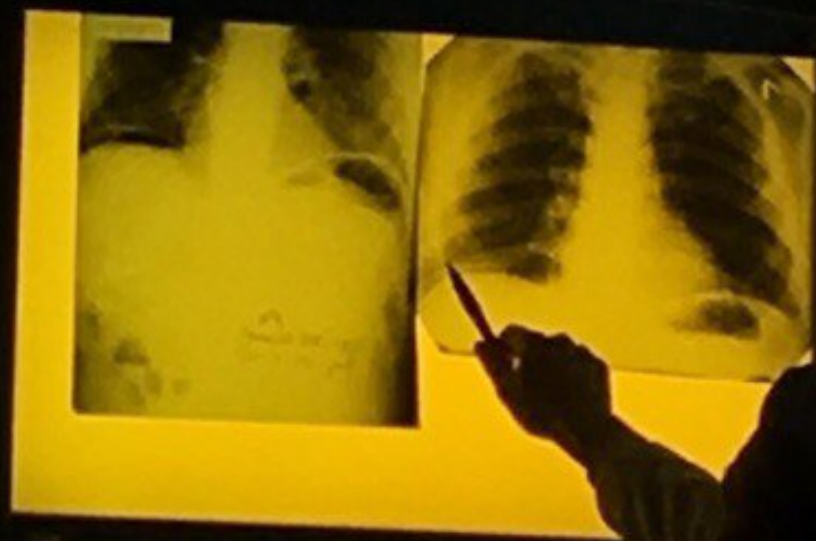

Уровень жидкости в
прав.легком

Симптом серпа, воздух в
брюш пол

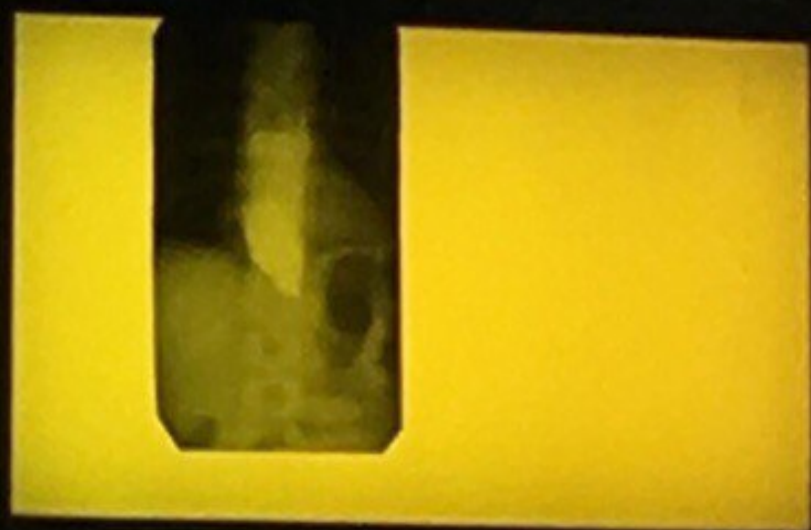


Симптом серпа



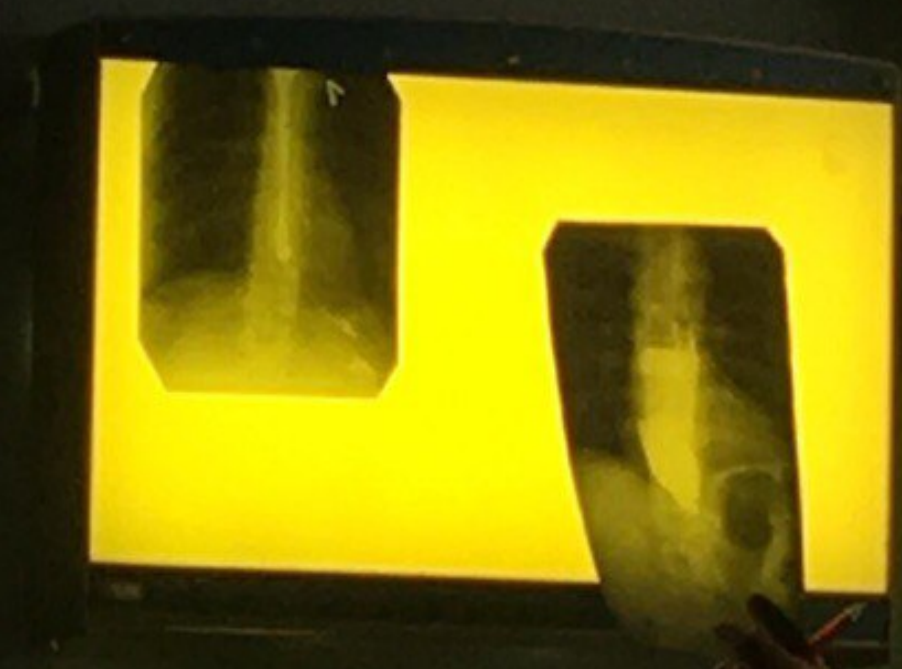Перелом ниж челюсти





Контраст.исл.пищевода;
кардиоспазм

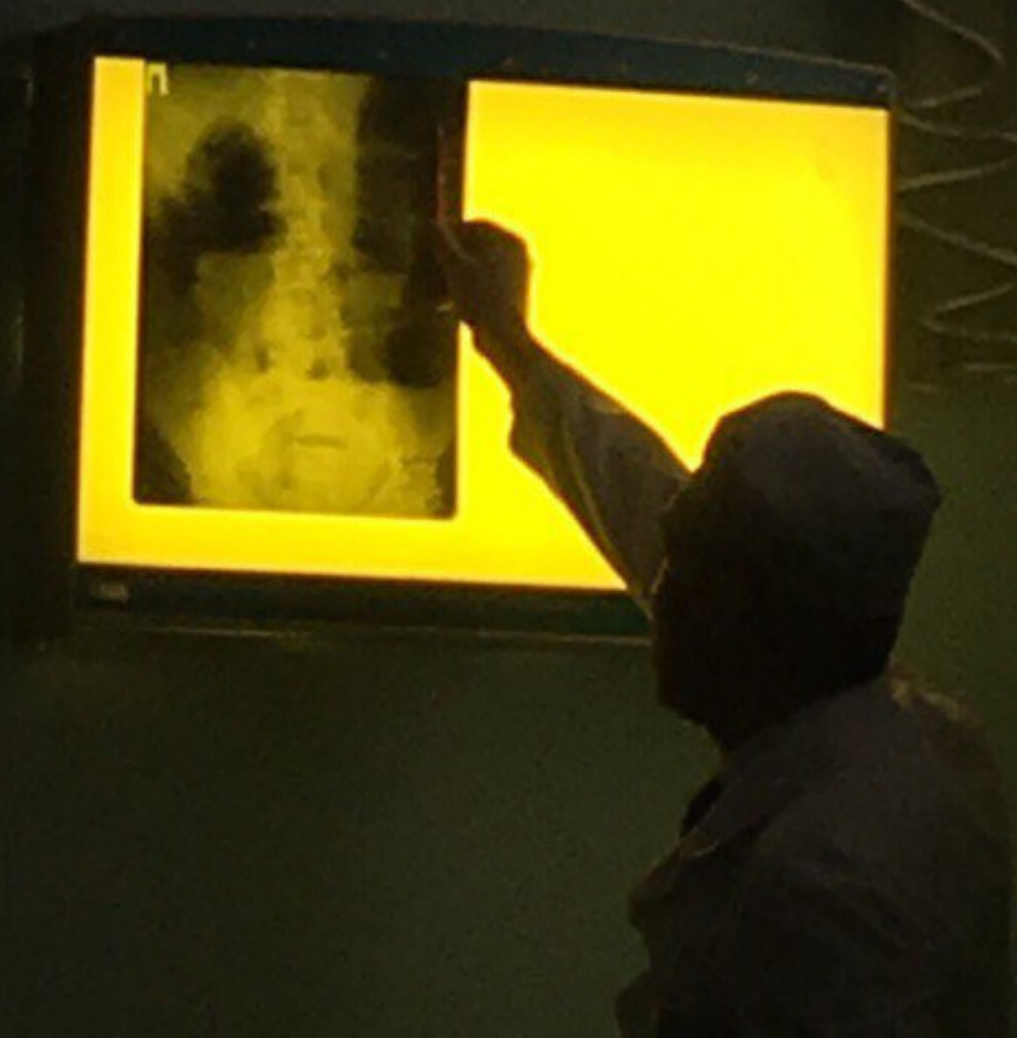Пищевод , рубцовый ожог пищевода



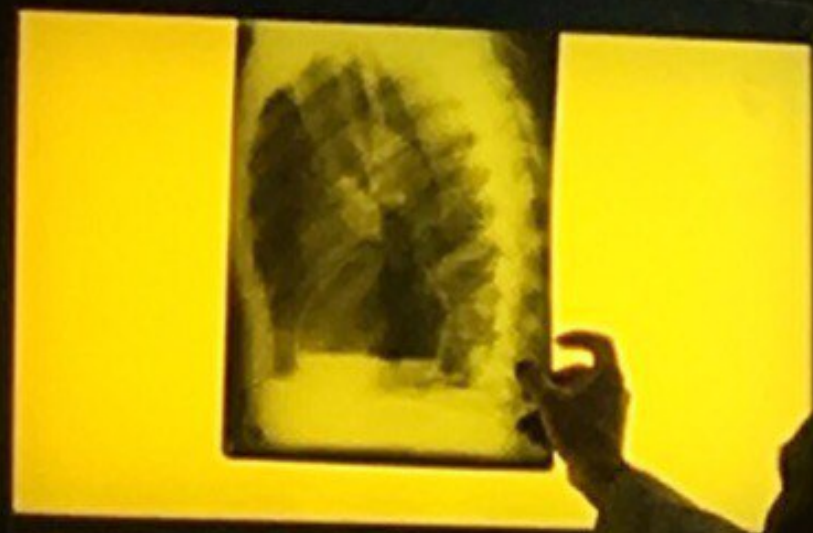Остеомиелит

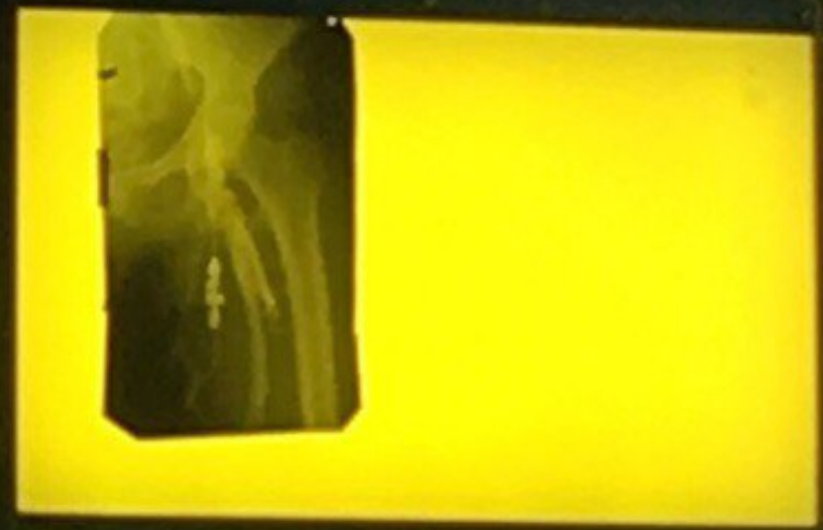

Киш.непрох.ободоч.кишки



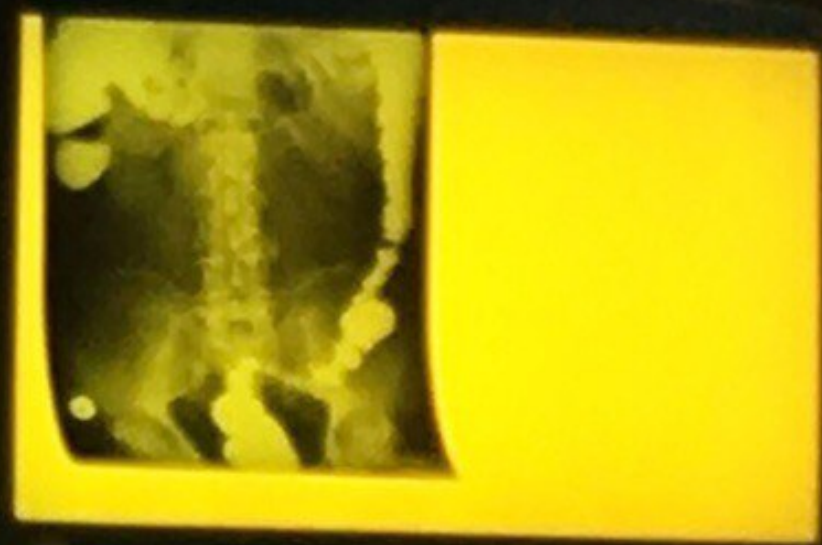Кистоз.обр.левого в бок проекции





Контраст.исл. Бедрен.вены

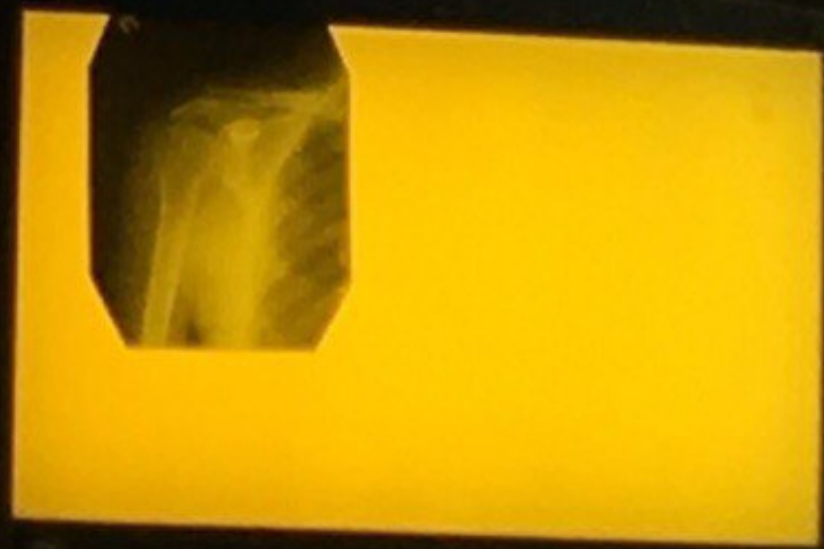Ирригография : внизу
дивертикул



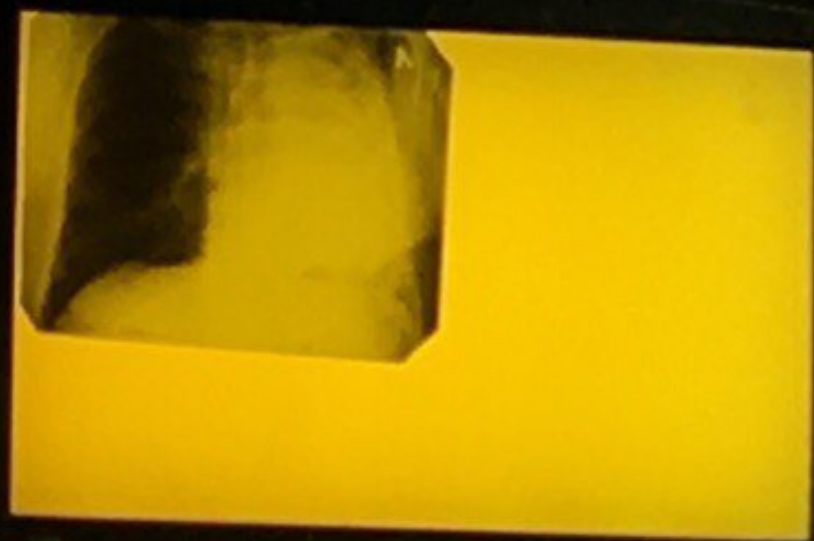Перелом плеч кости, экстрамедулярный остеосинтез



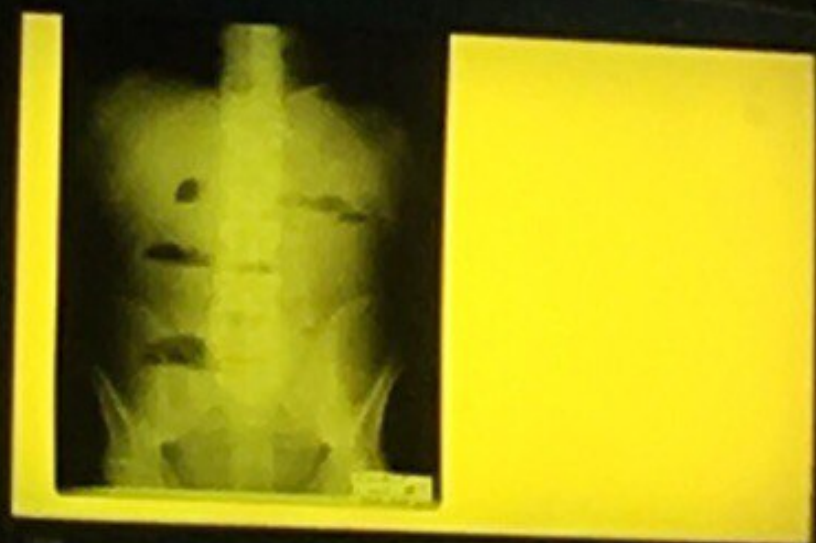Перелом акром конца ключицы



Тотальная левосторонняя пневмония



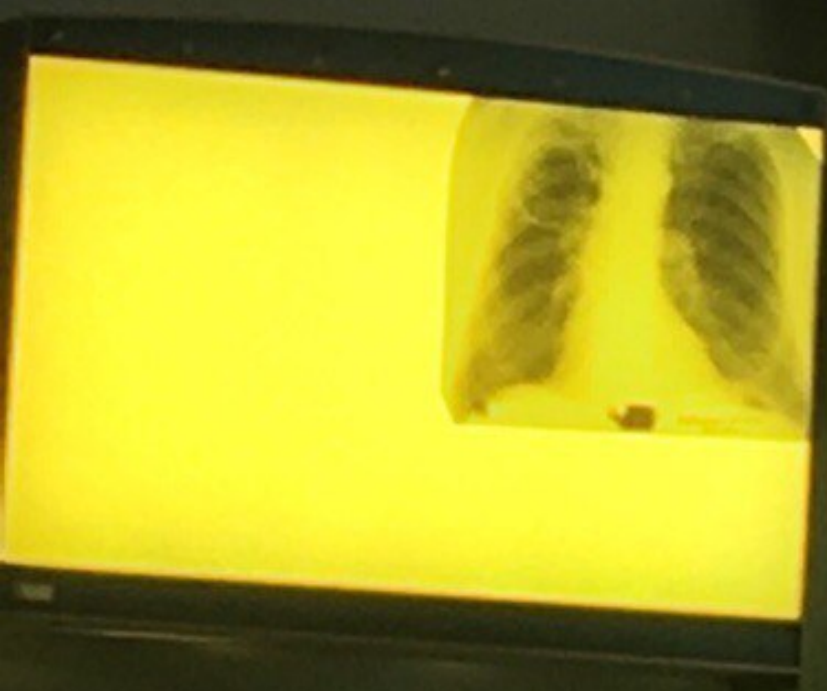Чаши Клойбера




Артрит лучезапястного
сустава; остеомиелит



Полостное образование в
верхней доле правого легкого



Томография; опухоль печени/ почки



Артрит лучезапястного
сустава; остеомиелит

