Кафедра анатомии человека имени профессора С.З. Лукманова

Функциональная анатомия половой системы

Классификация органов половой системы

Внутренние:

- Половые железы
- Половые пути
- Добавочные половые железы

Наружные

ОРГАНЫ МУЖСКОЙ ПОЛОВОЙ СИСТЕМЫ

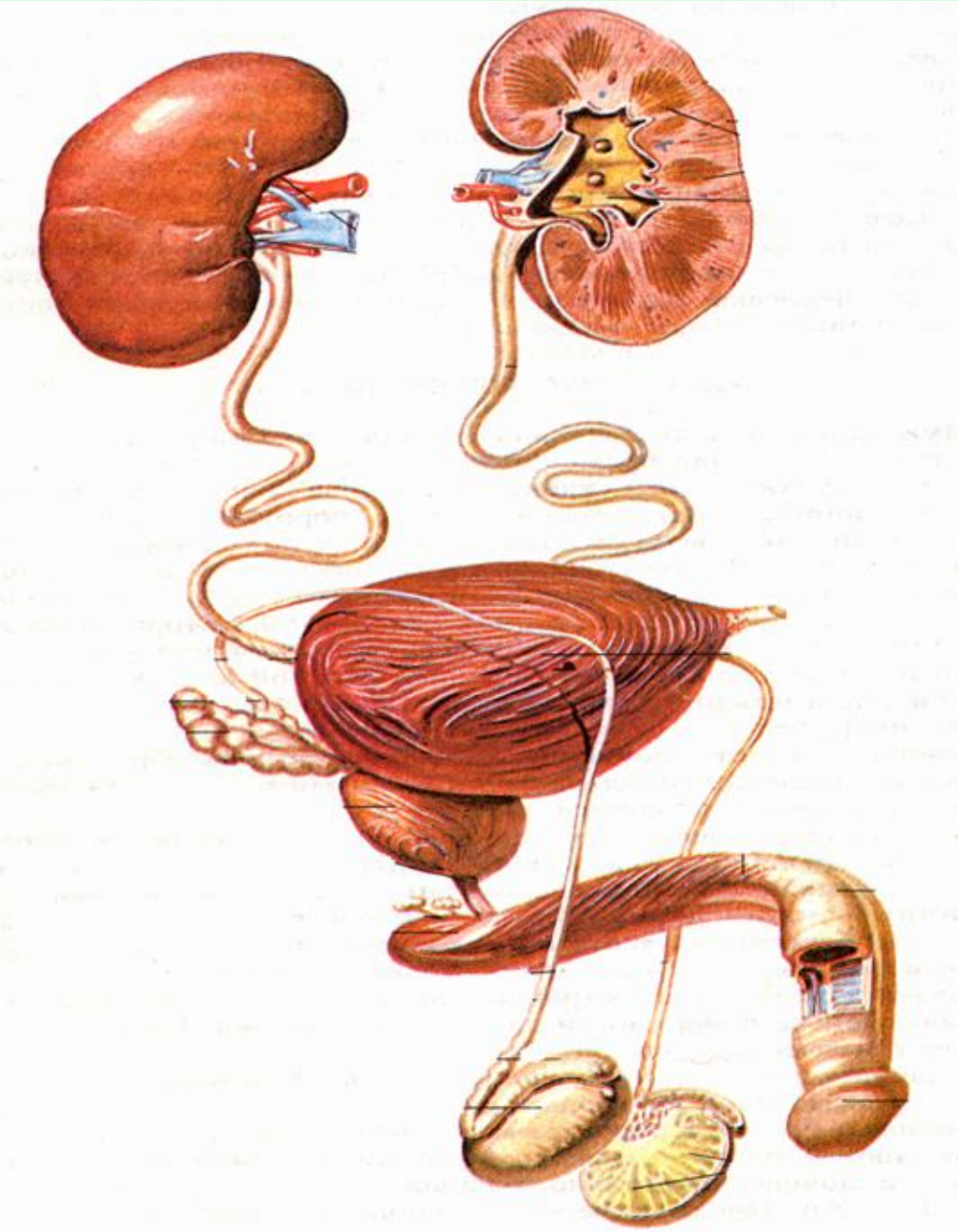

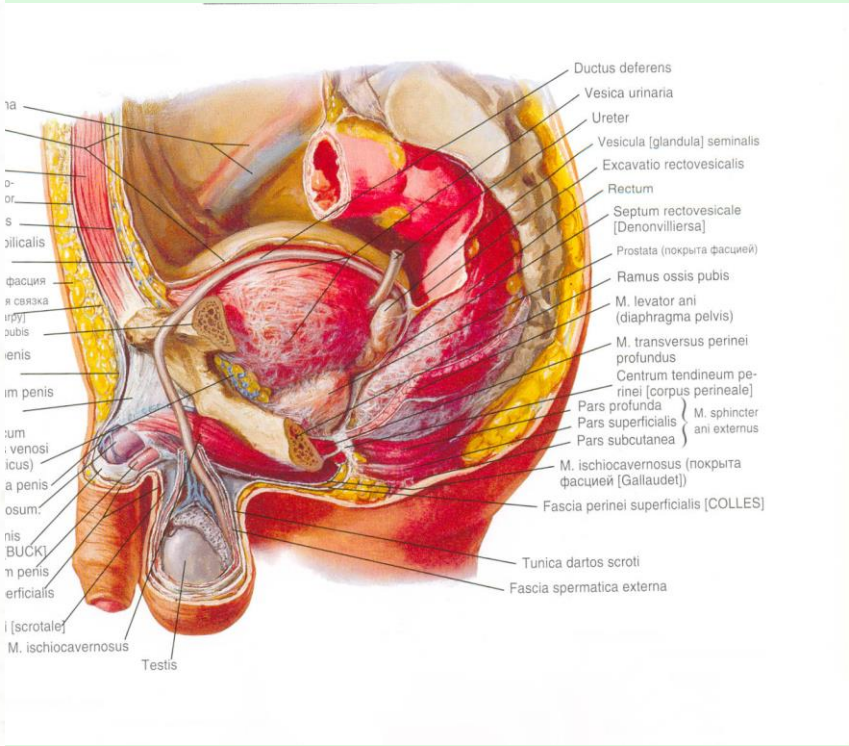

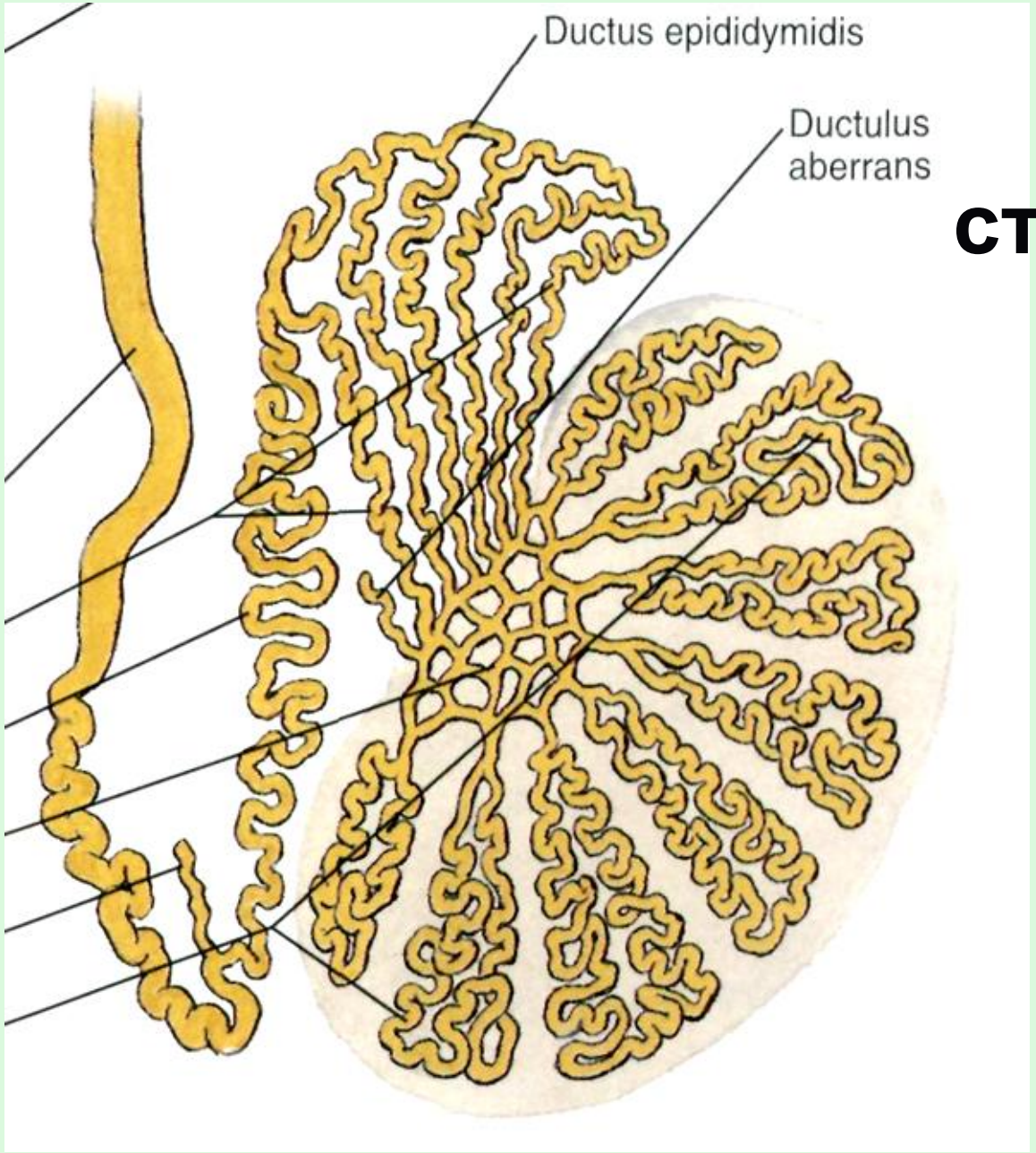

Внутреннее строение яичка

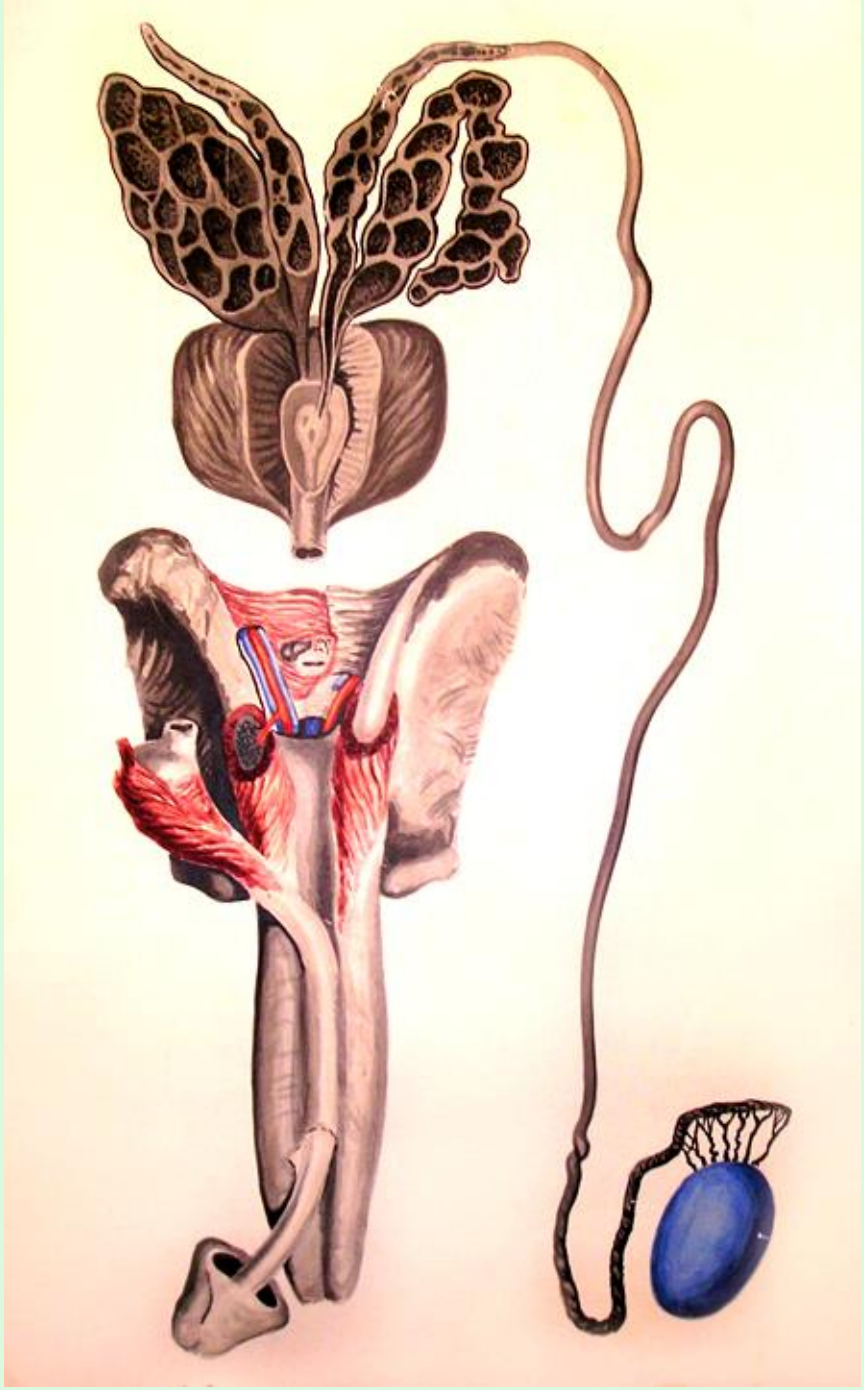

Мужские половые пути

Мужские добавочные половые железы

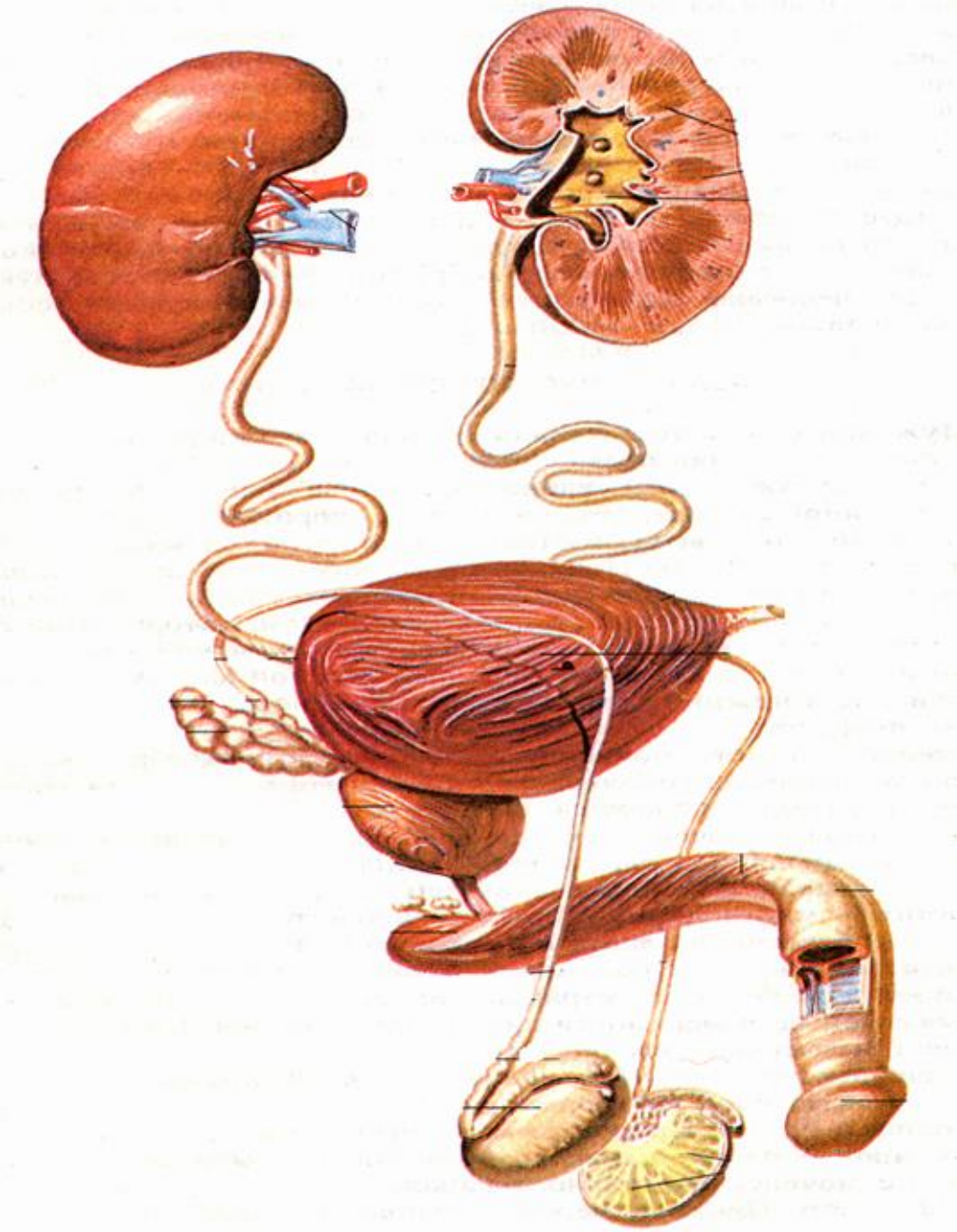

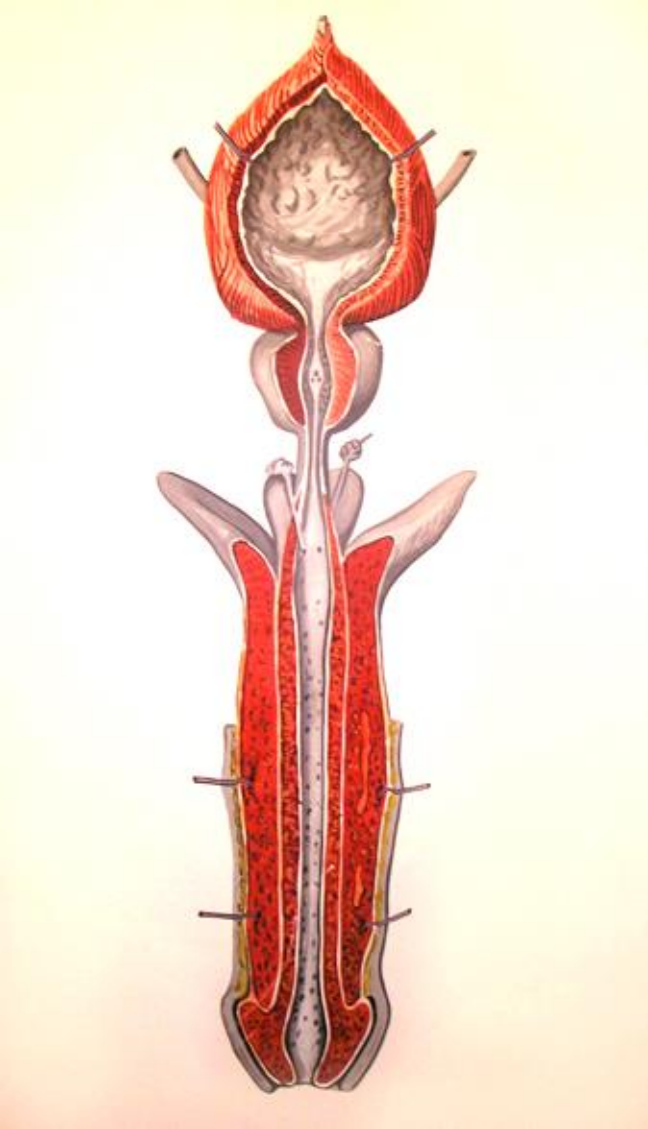

Наружные мужские половые органы

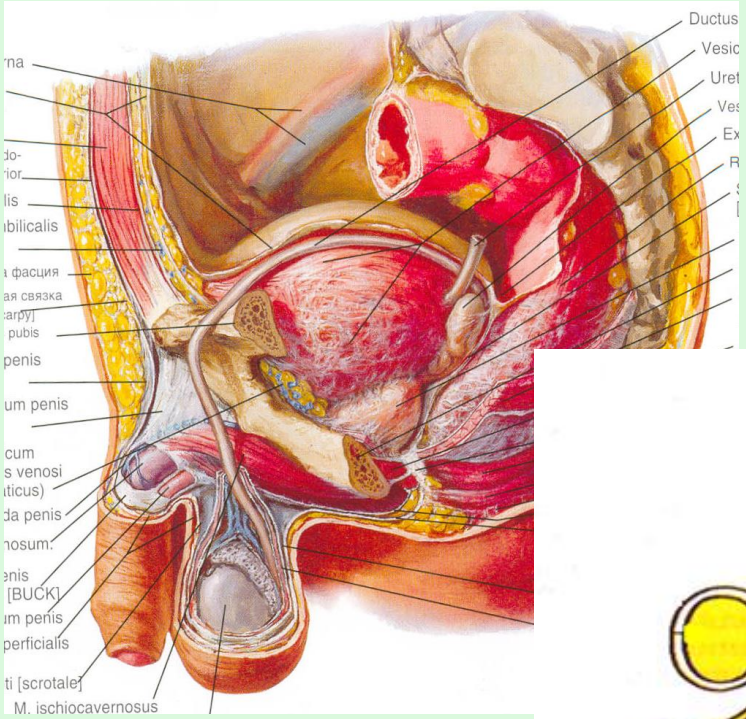

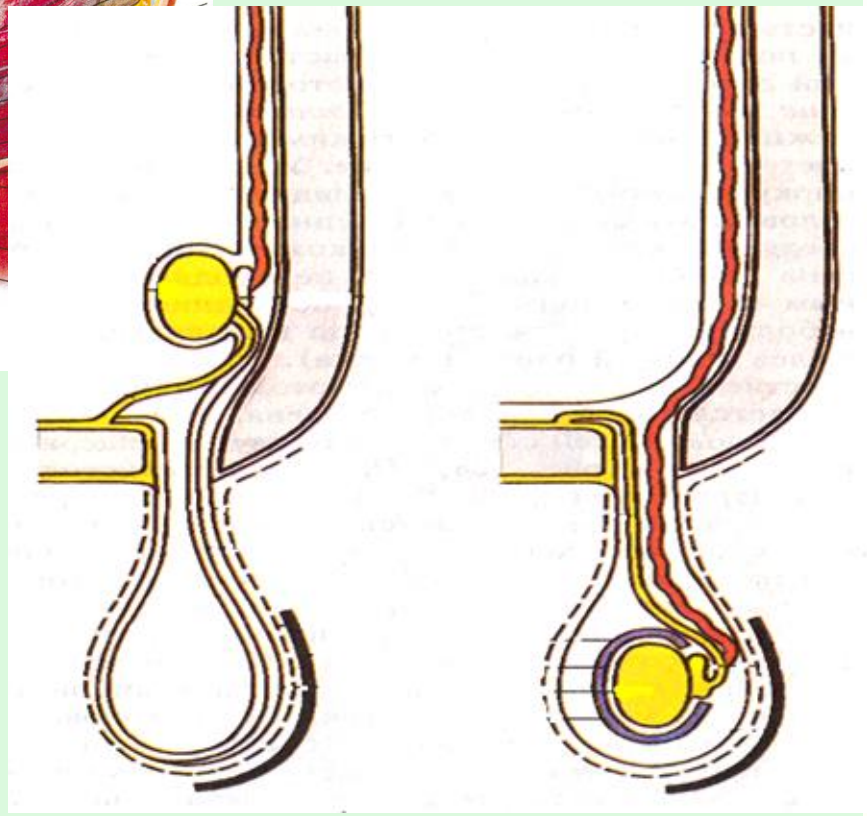

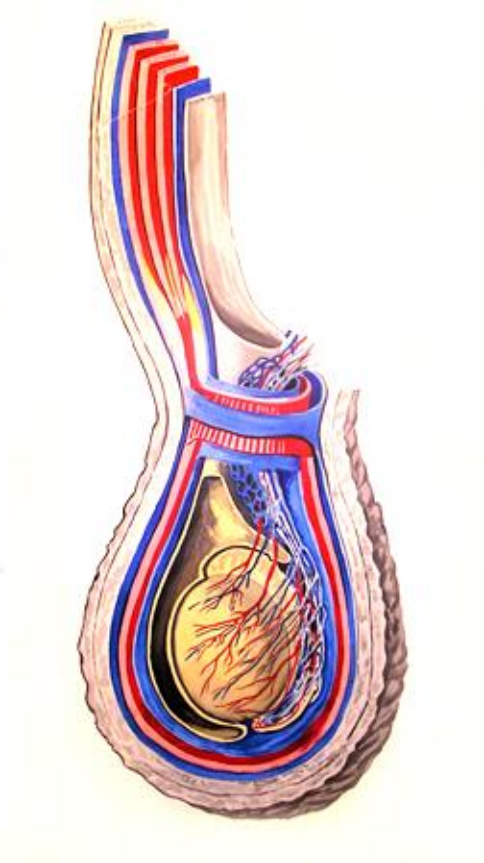

Женские половые органы

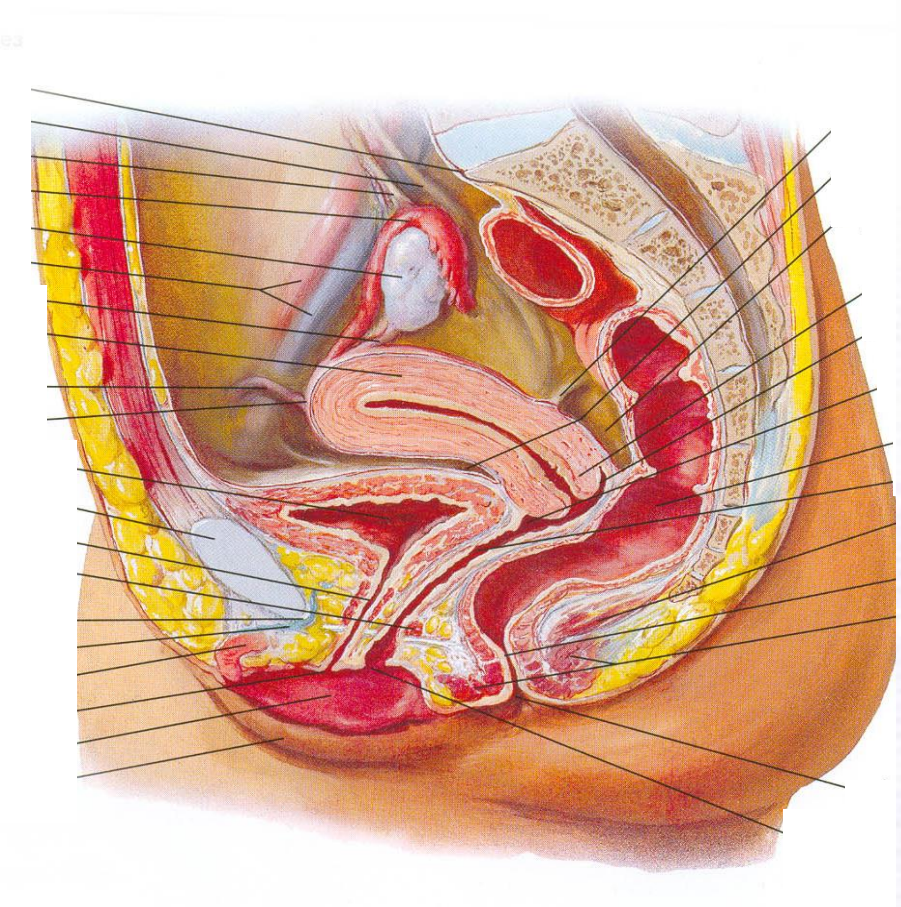

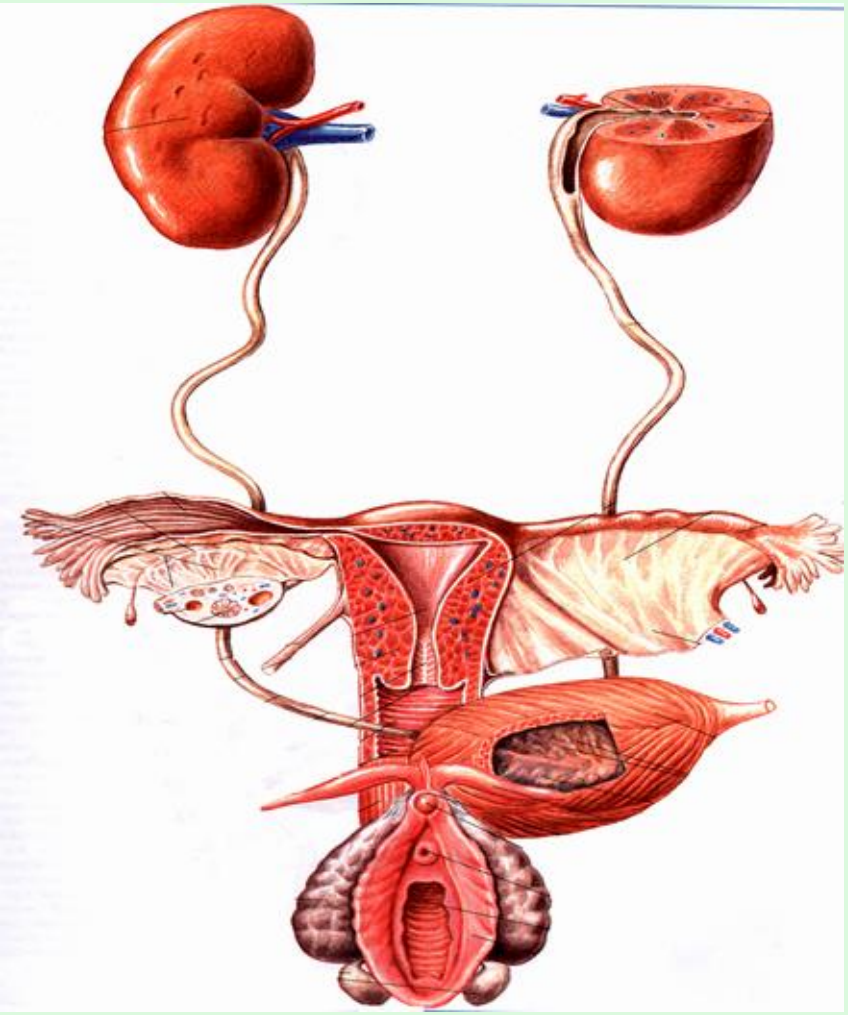

строение яичника

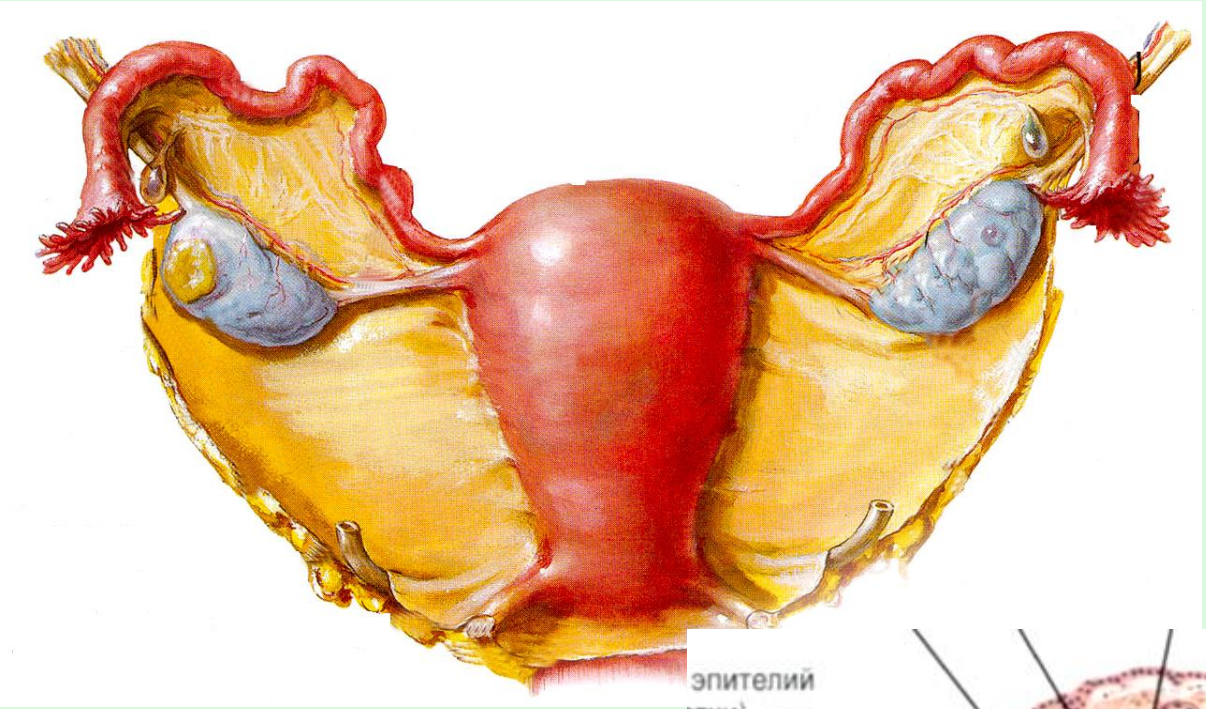

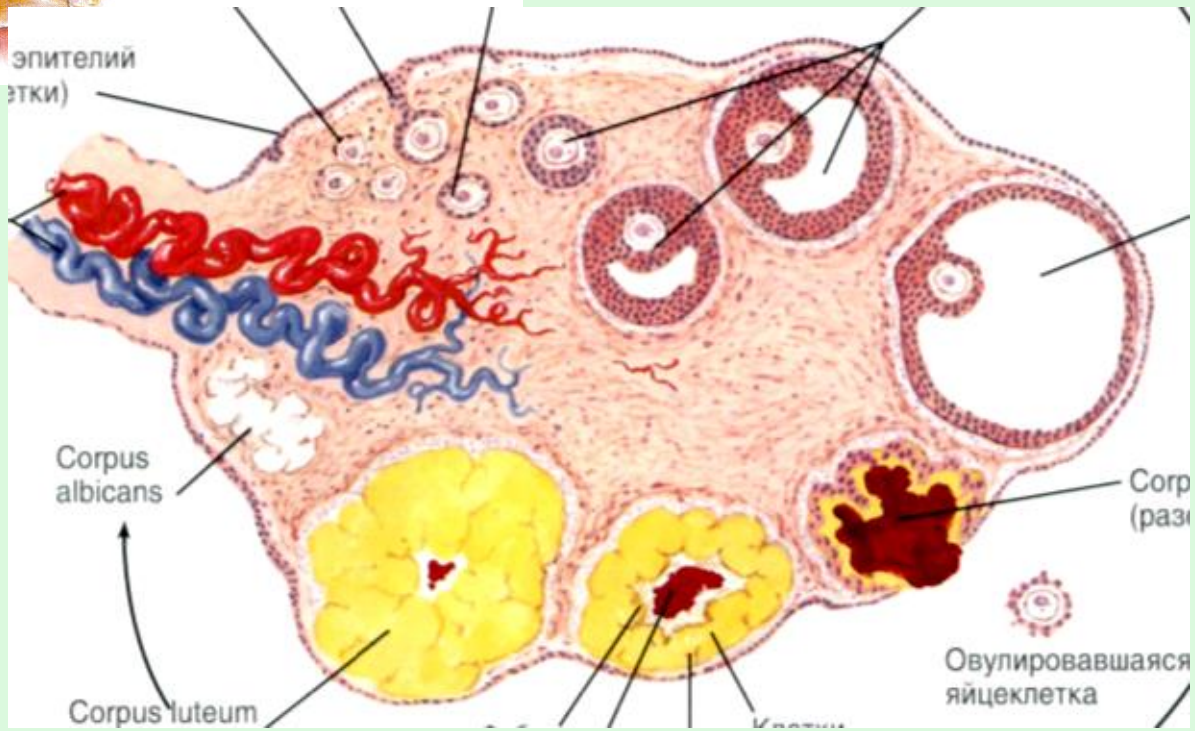

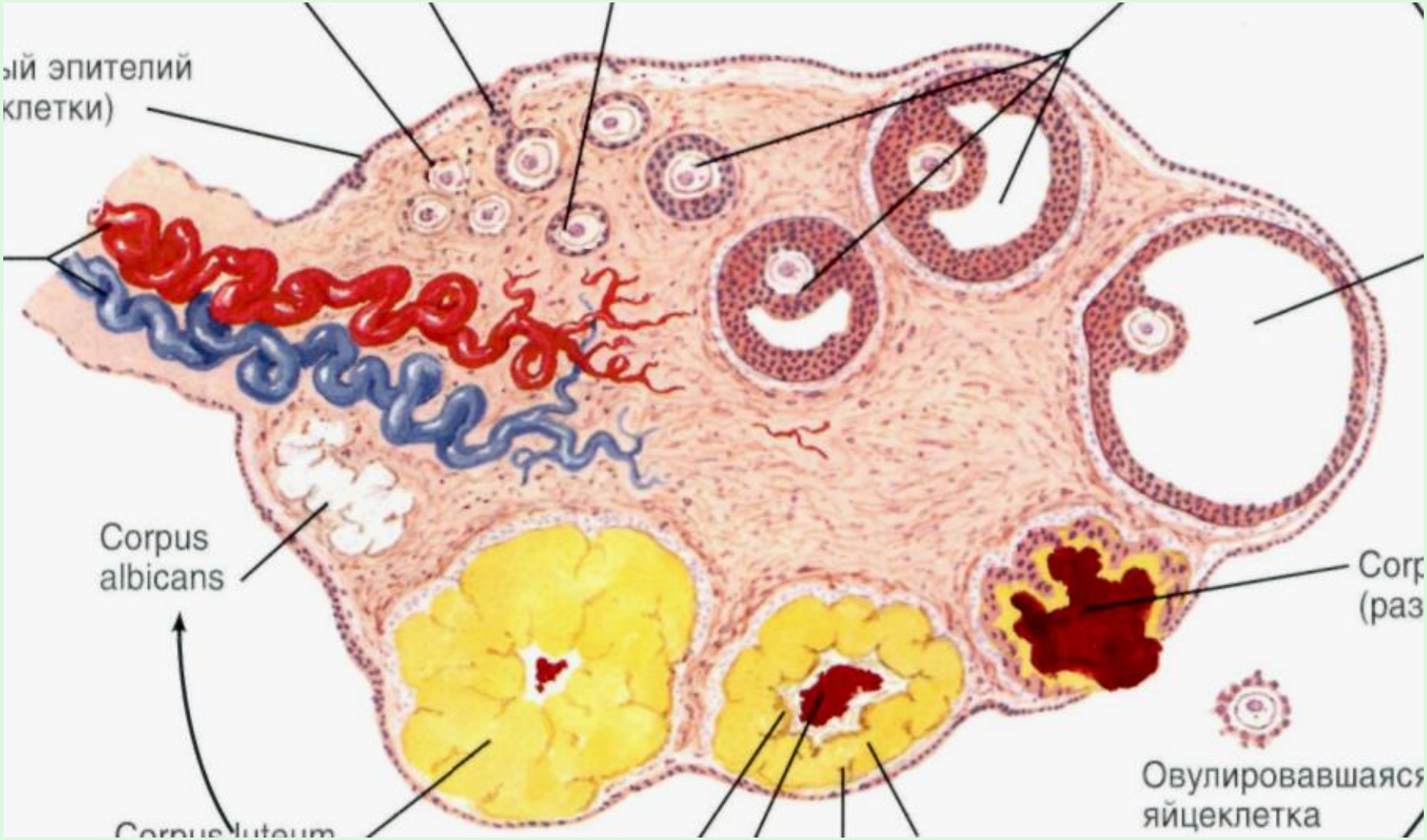
ый эпителий
клетки)
Corpus
albicans
Corp
(раз
Овулировавшаяся
яйцеклетка

Прохождение оплодотворенной яйцеклетки женских половых путей

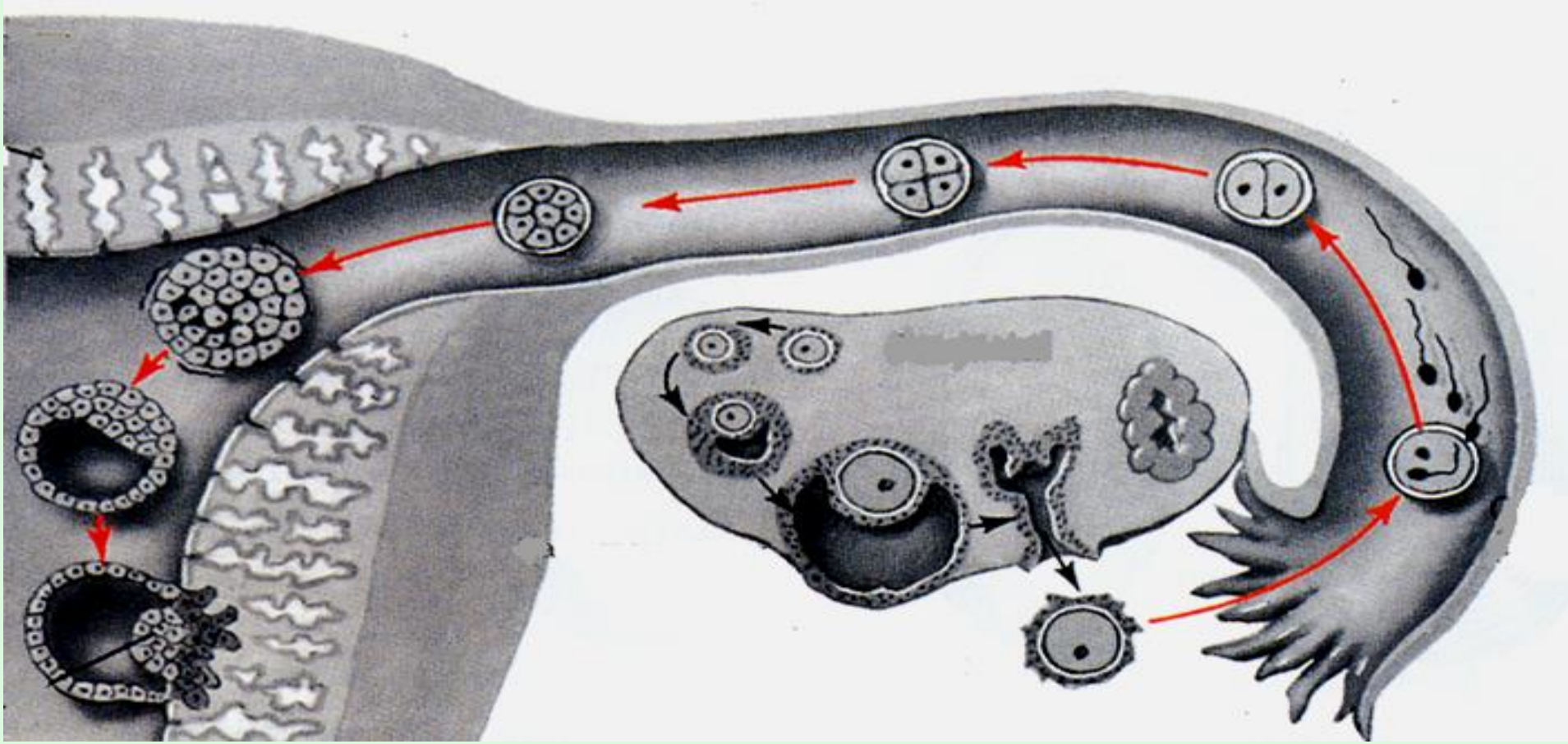

Женские половые пути

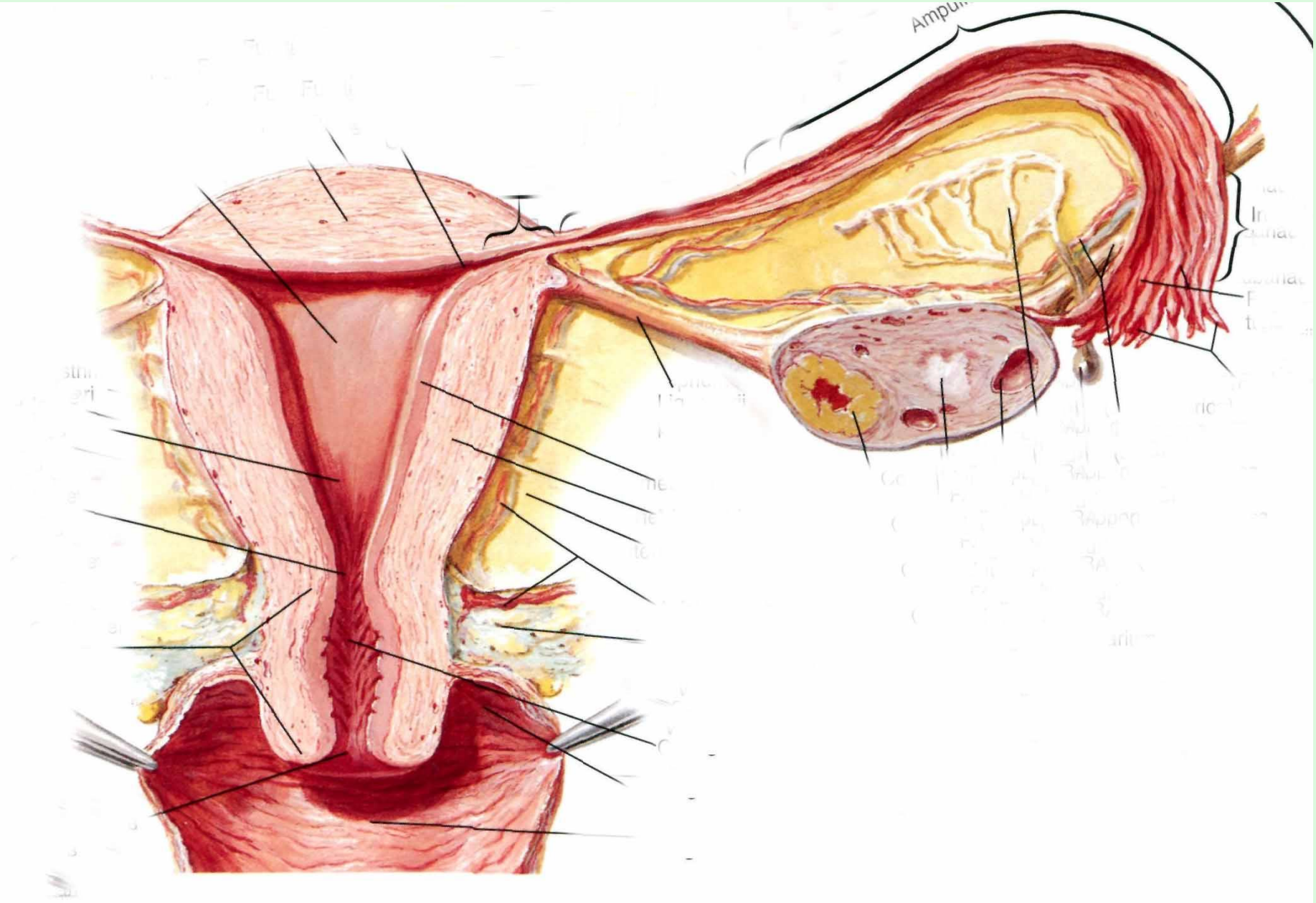

Женские добавочные половые железы

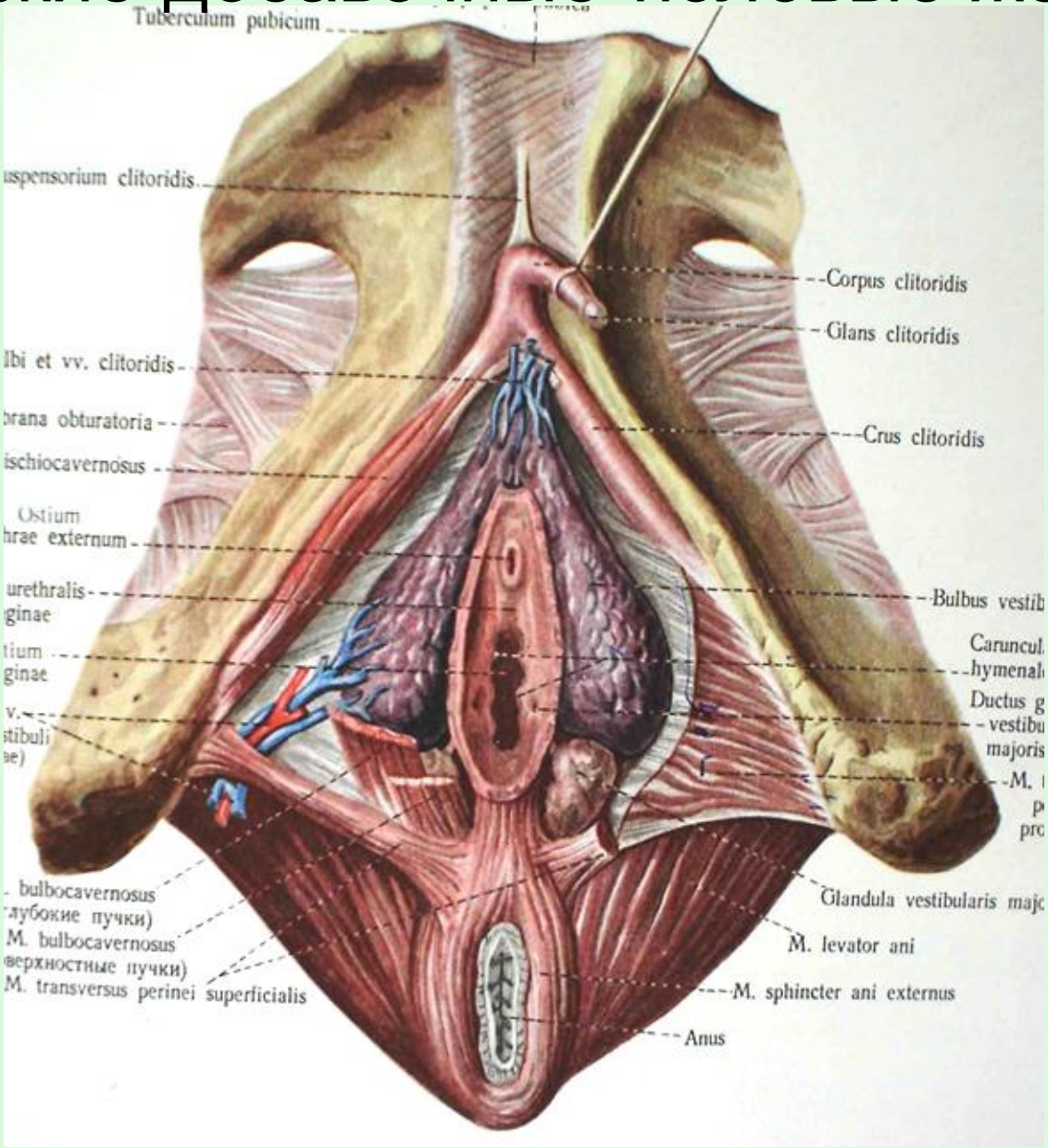

Наружные женские половые органы

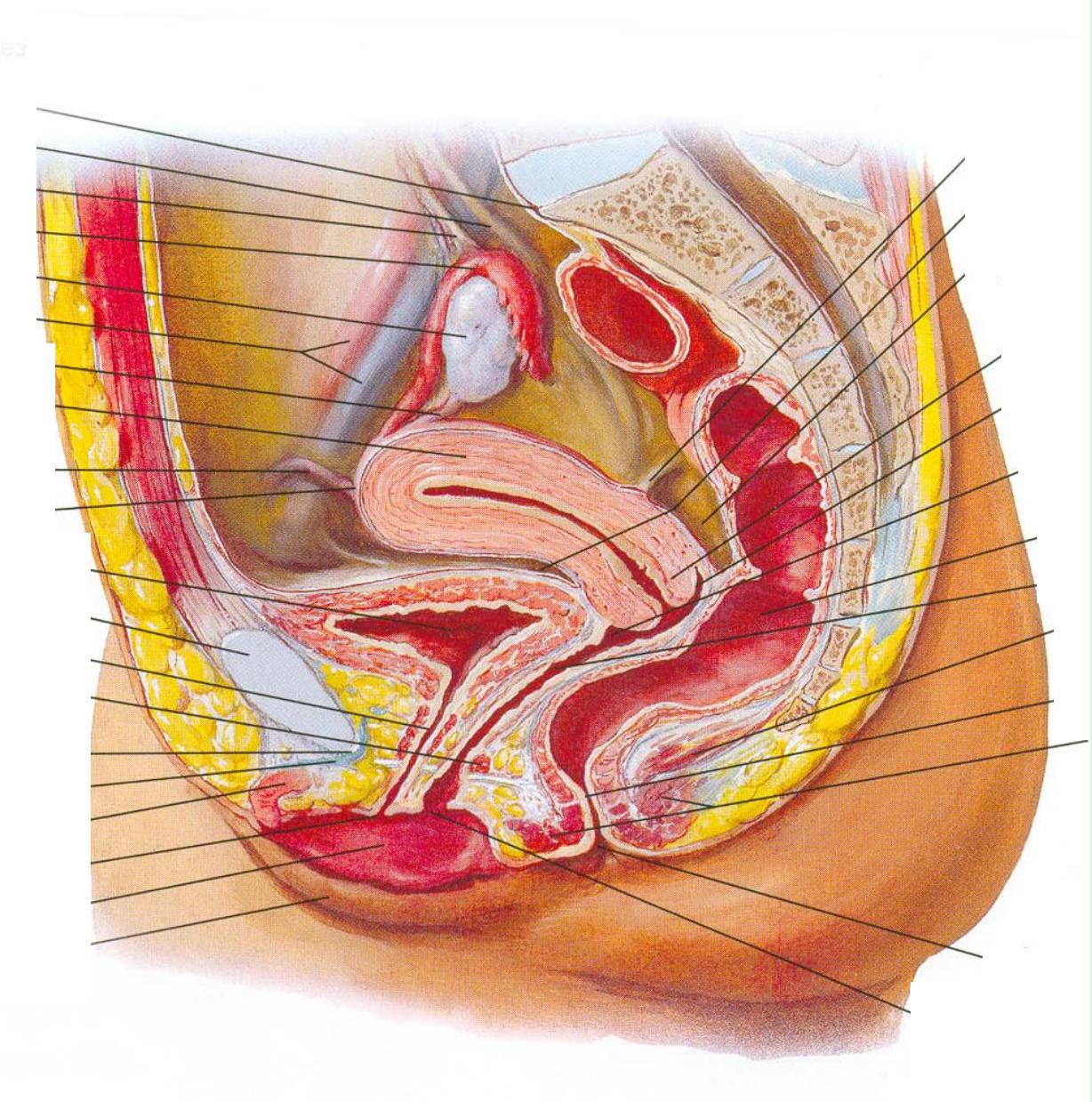

ИНДИФФЕРЕНТНАЯ ЗАКЛАДКА ПОЛОВЫХ ОРГАНОВ

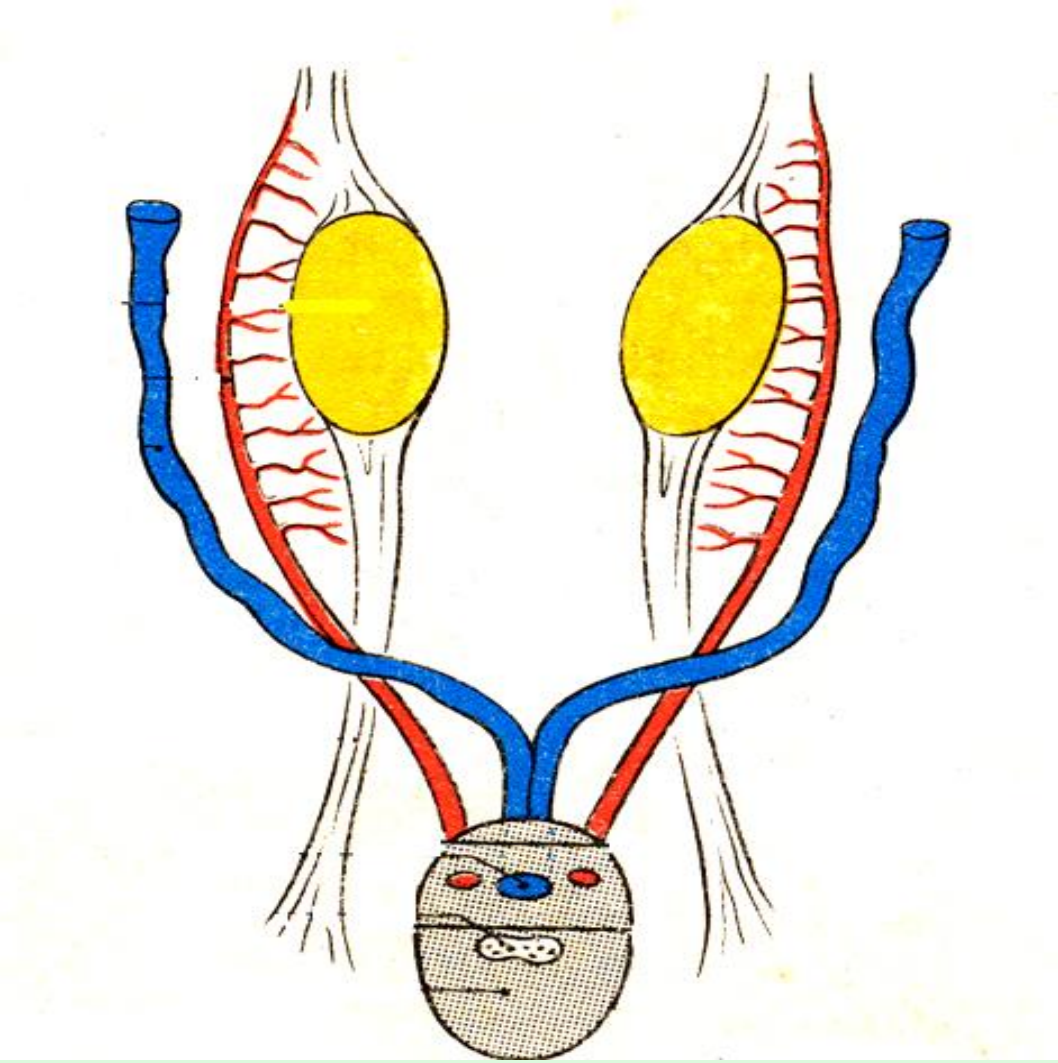

Развитие половых желез

Источники развития:

1.первичные половые клетки

2.гонадные валики

3.мезенхима первичной почки

опускание половых желез

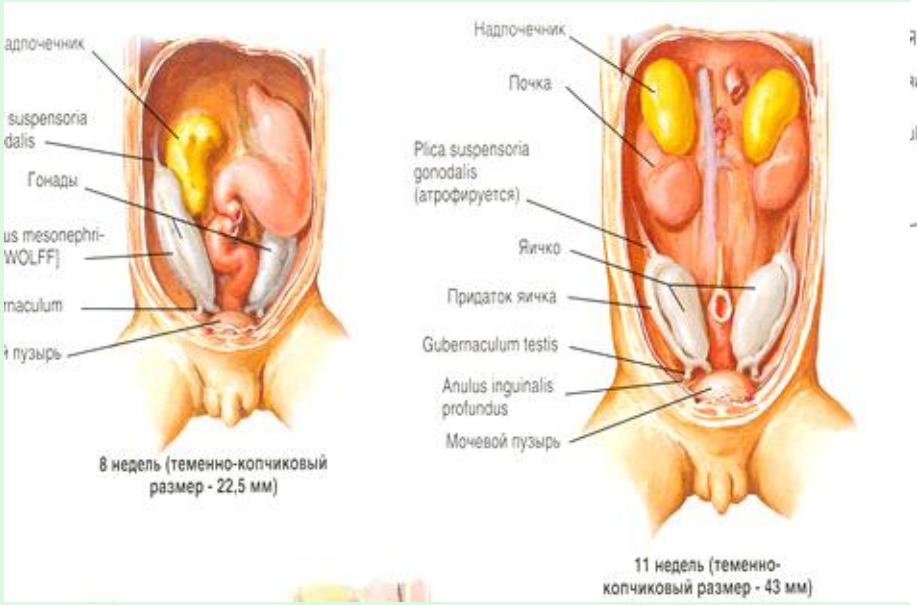

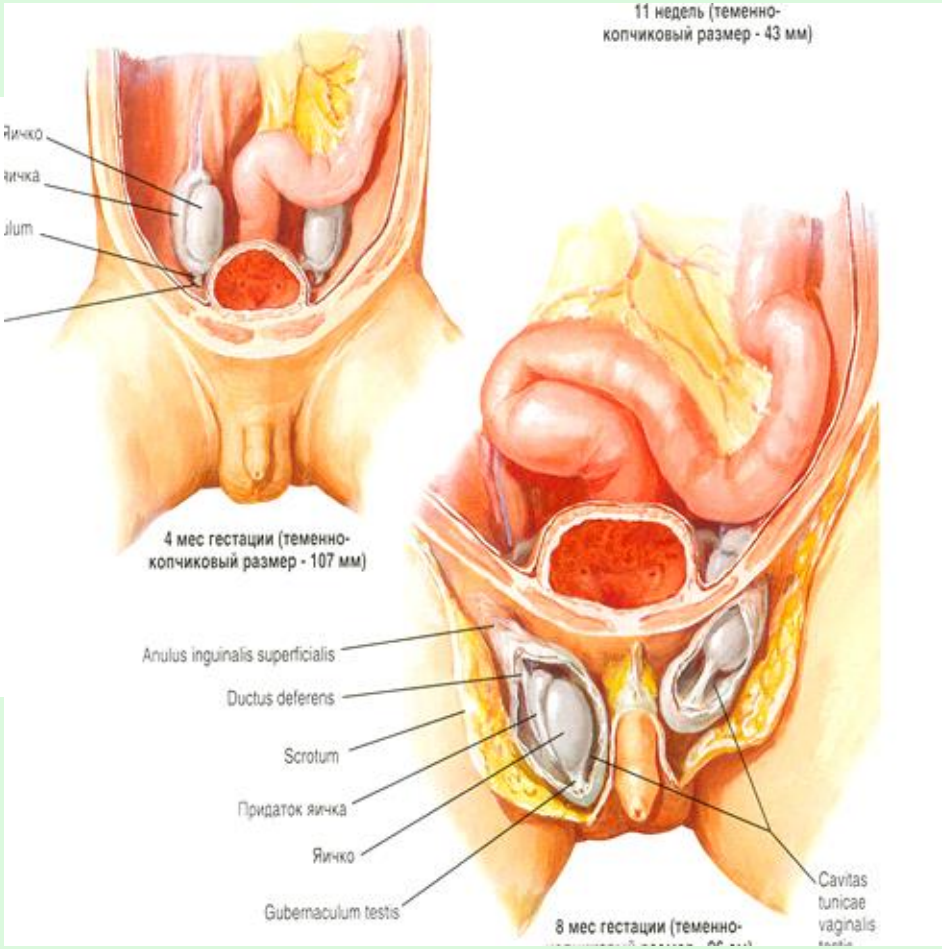

опускание яичка

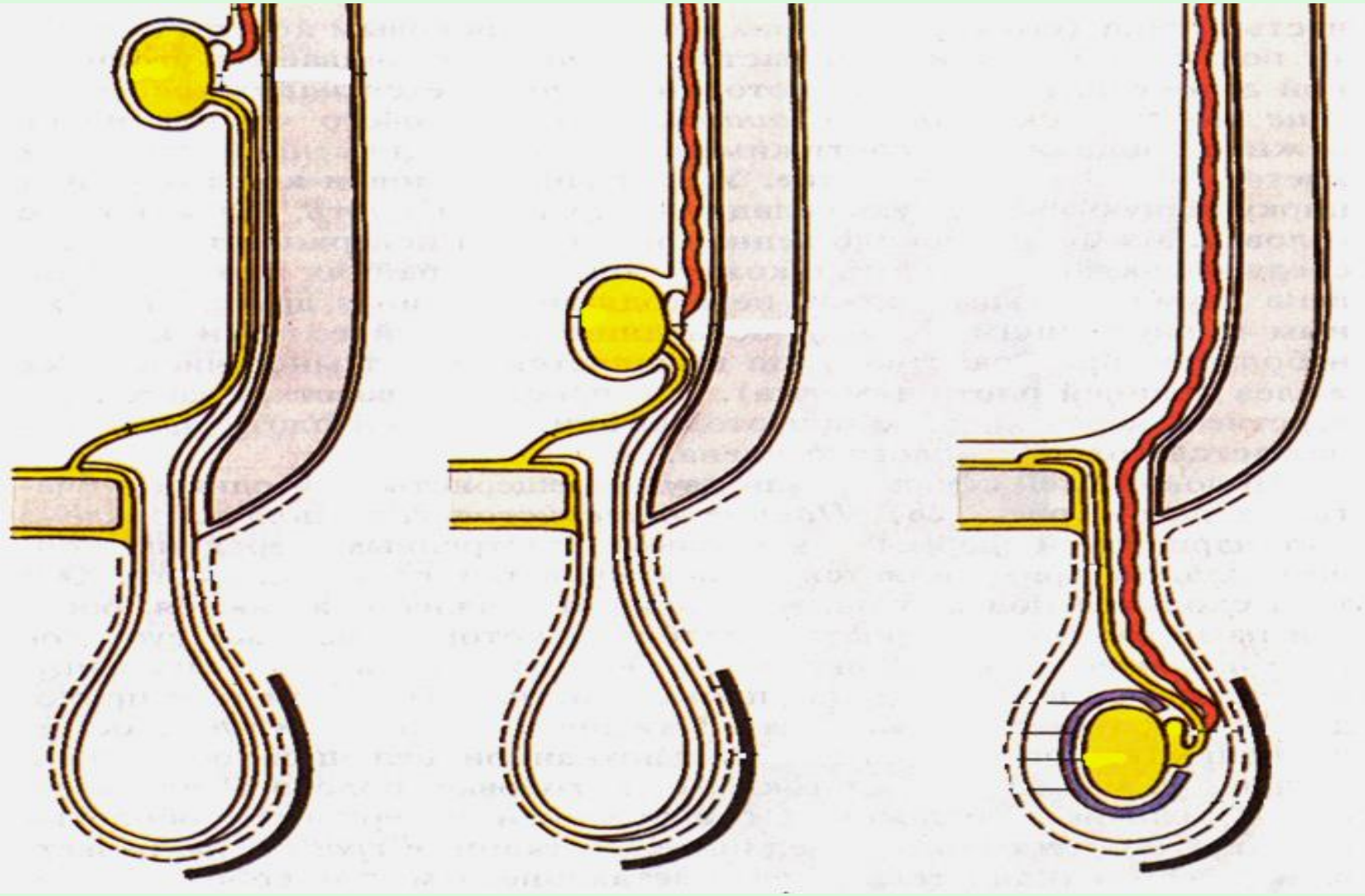

Аномалии развития половых желез

- Изменение числа половых желез
- Дистопия половых желез
- Врожденные паховые грыжи

Источники развития половых путей

Мужских:

1.Мезонефральный проток,

2.Мочеполовой синус

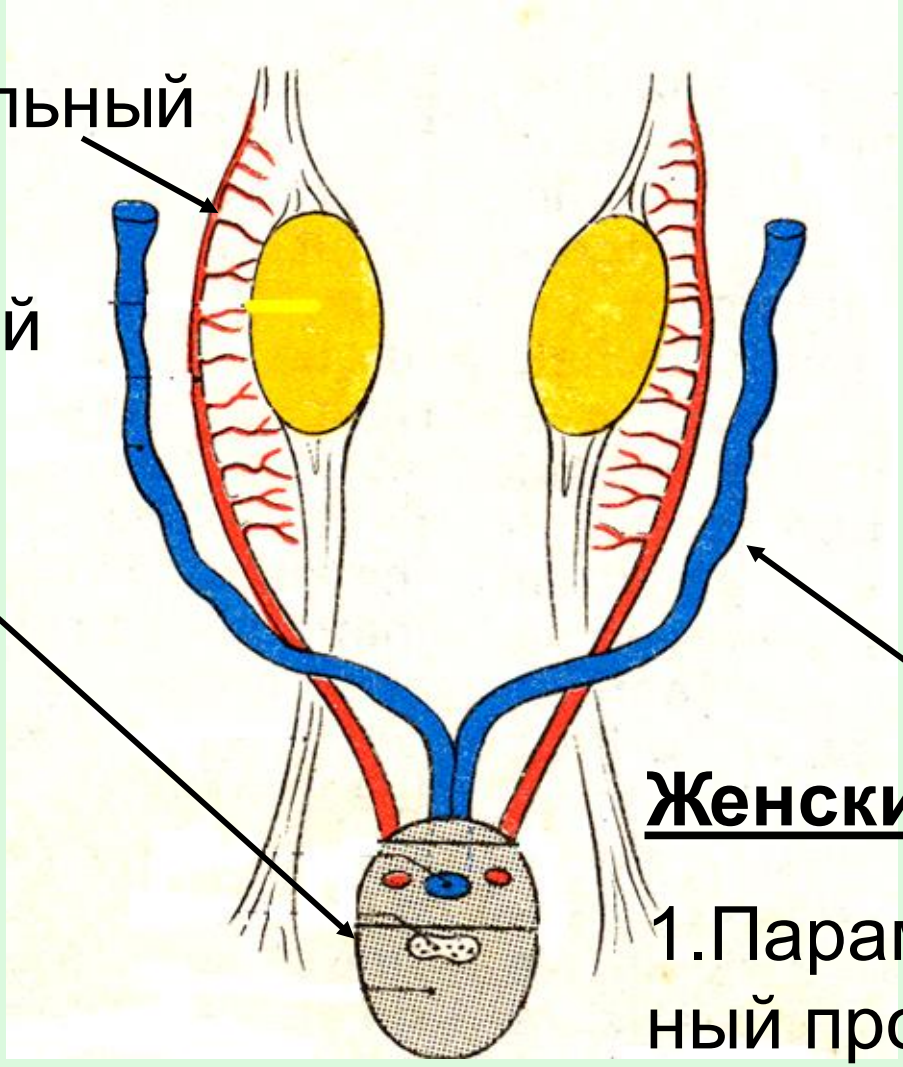

Женских:

1.Парамезонефраль-ный проток

Развитие мужских половых путей

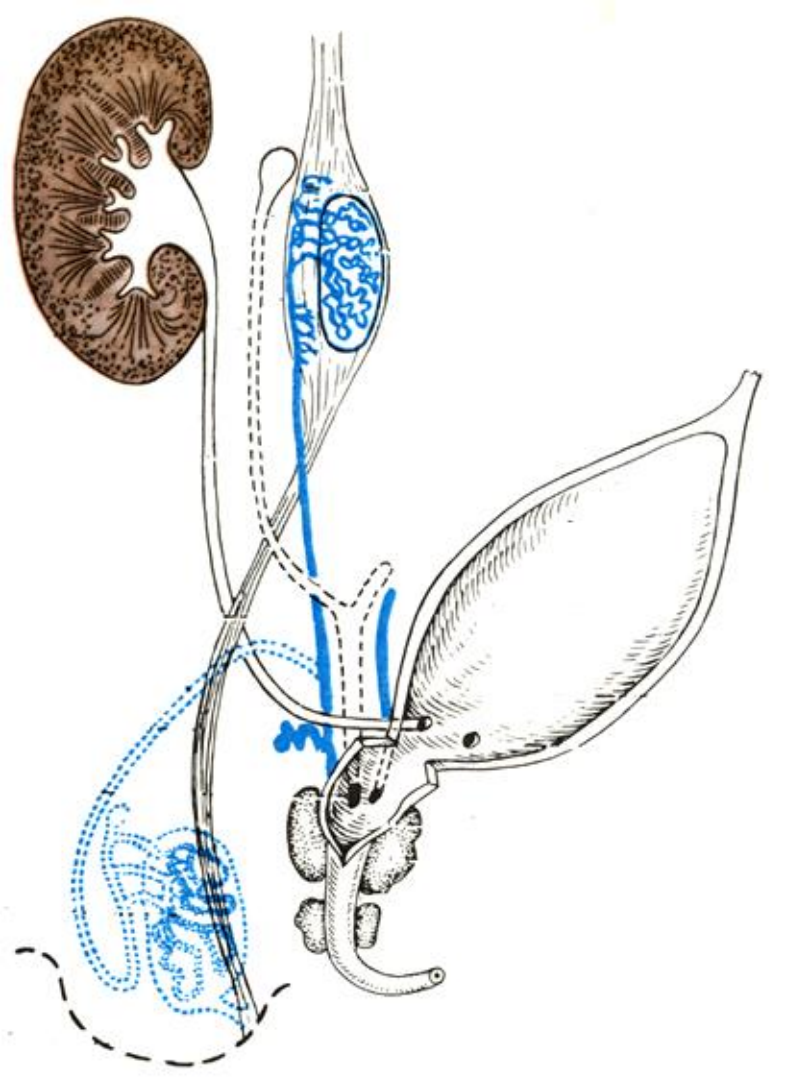

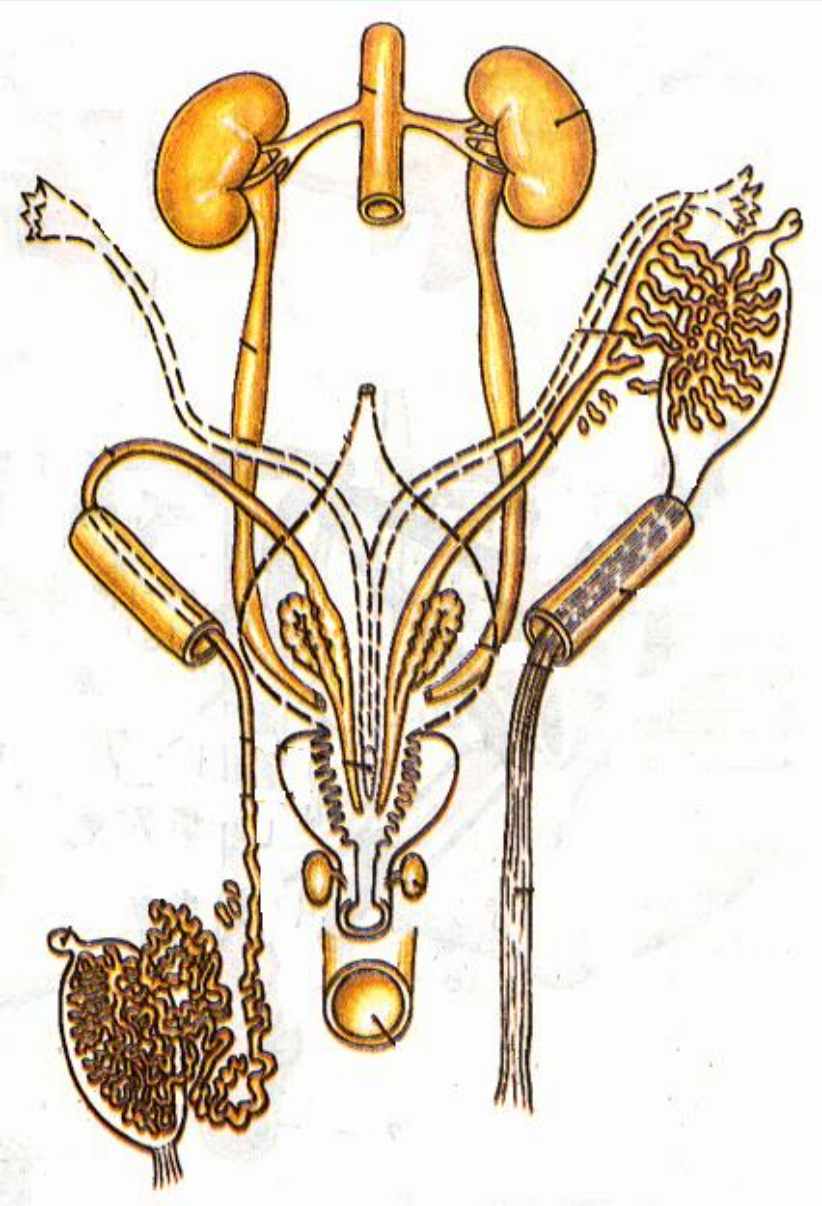

Развитие женских половых путей

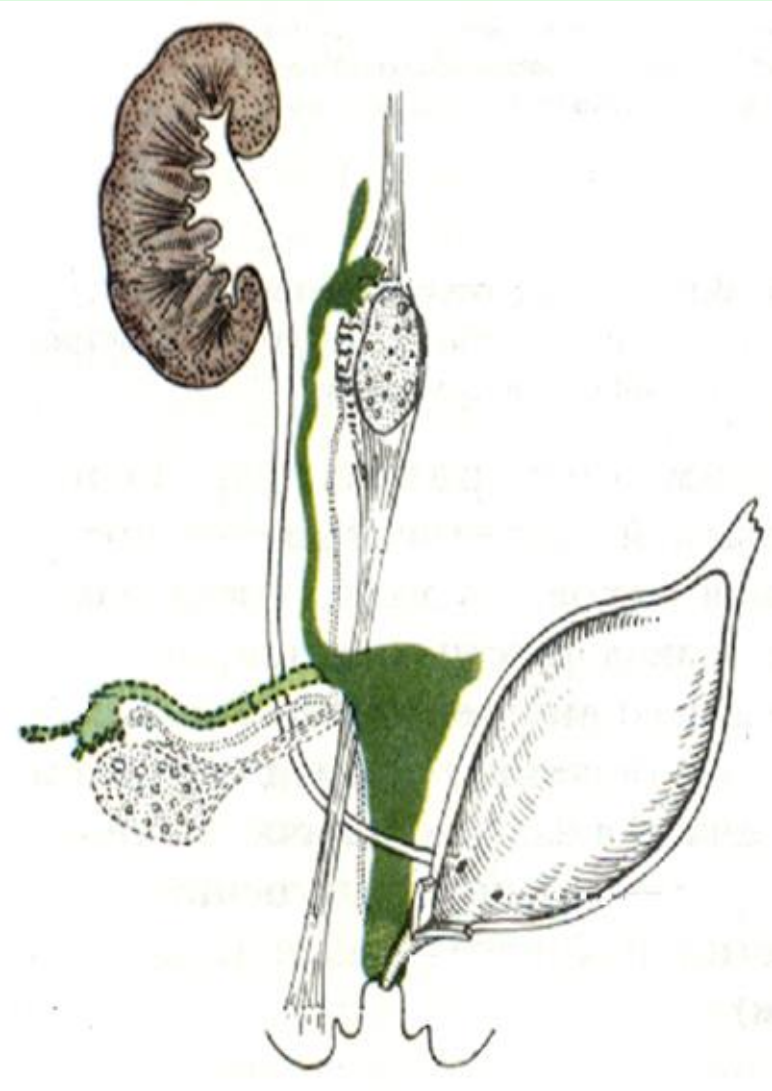

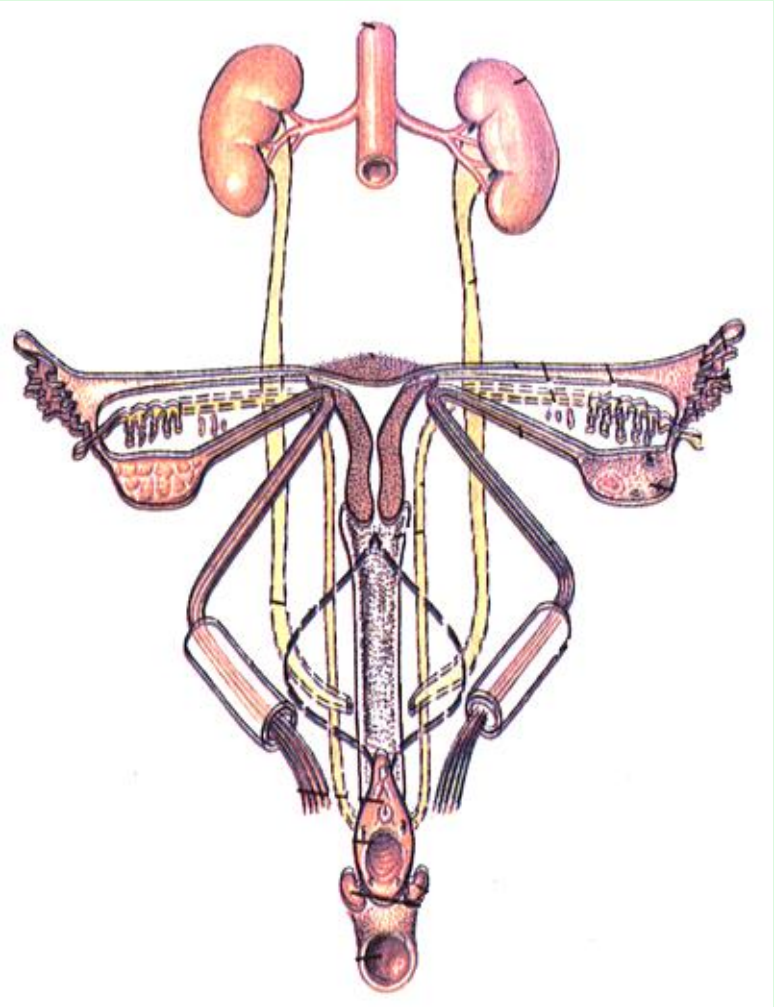

Аномалии развития женских половых путей

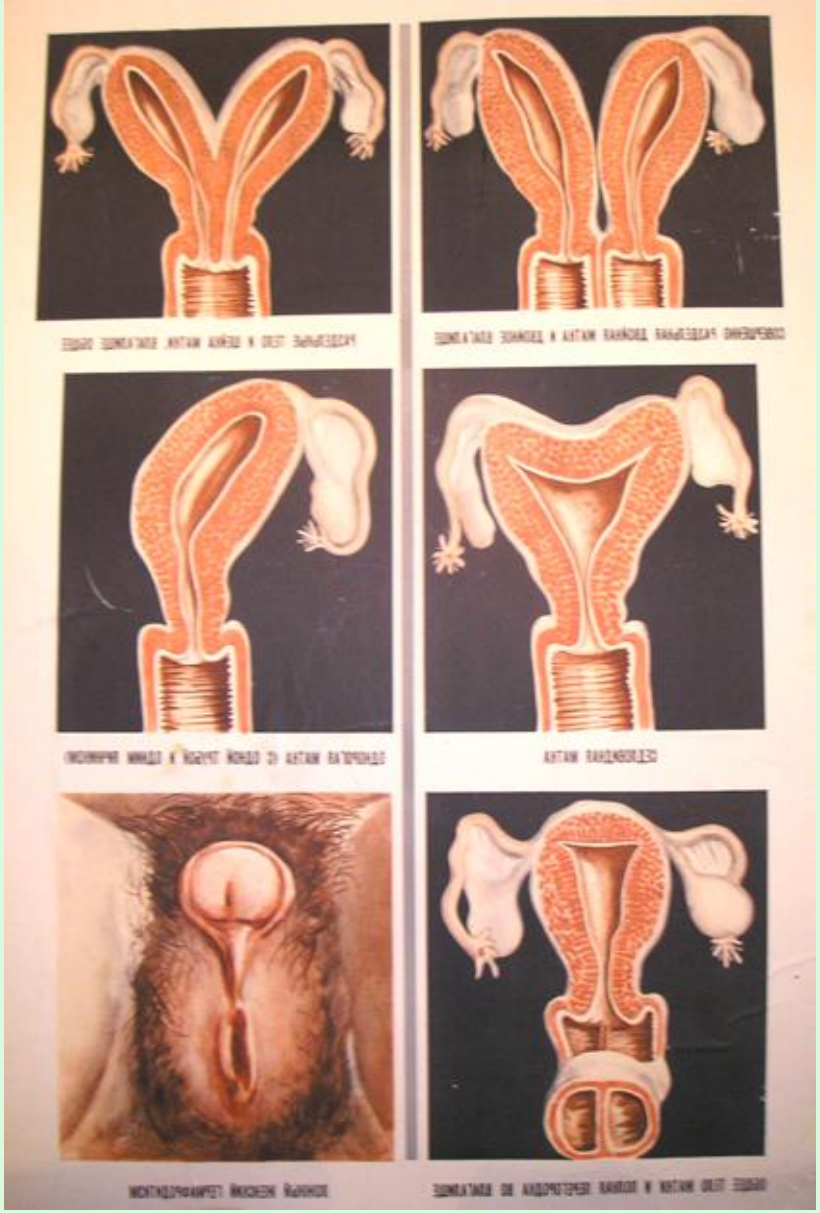

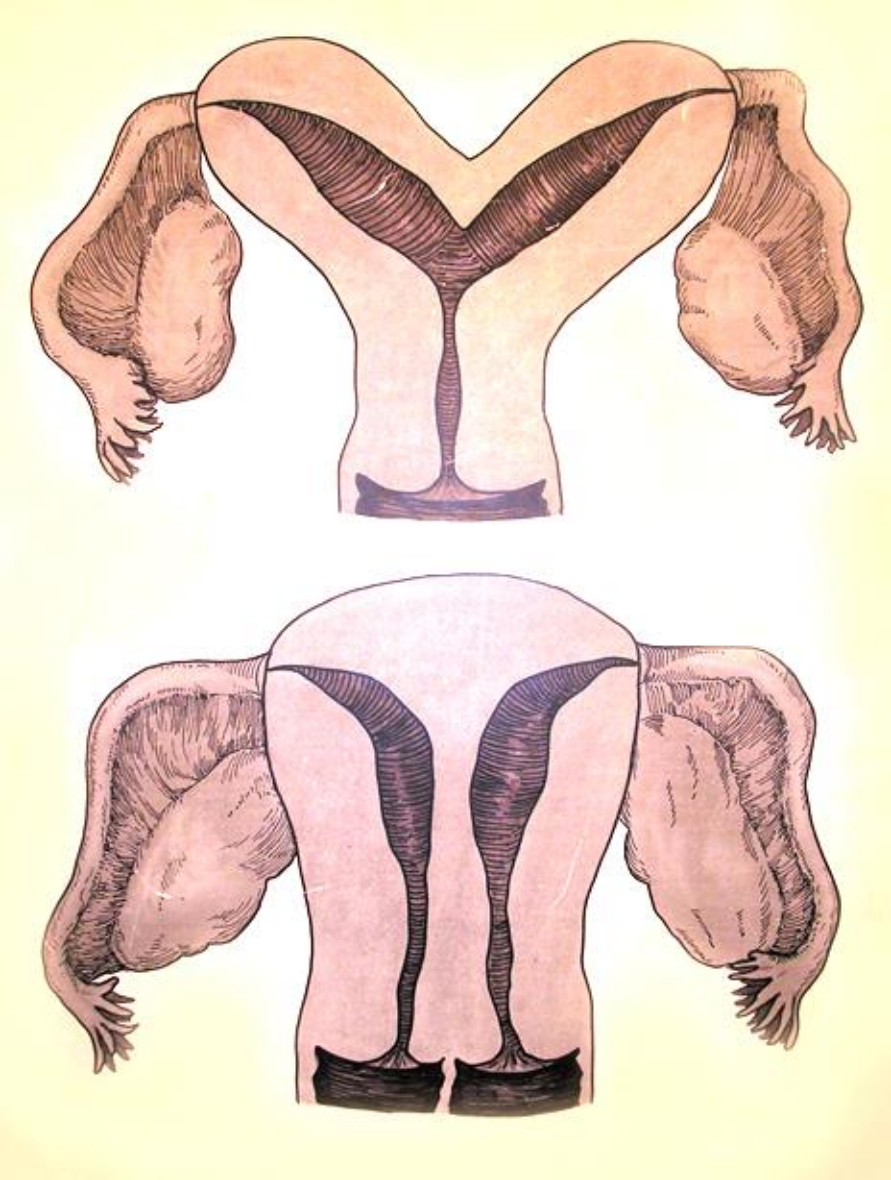

ФОРМИРОВАНИЕ НАРУЖНЫХ ПОЛОВЫХ ОРГАНОВ

<u>Источники развития:</u>

Половой бугорок, половые складки,

половые валики, мочеполовой синус

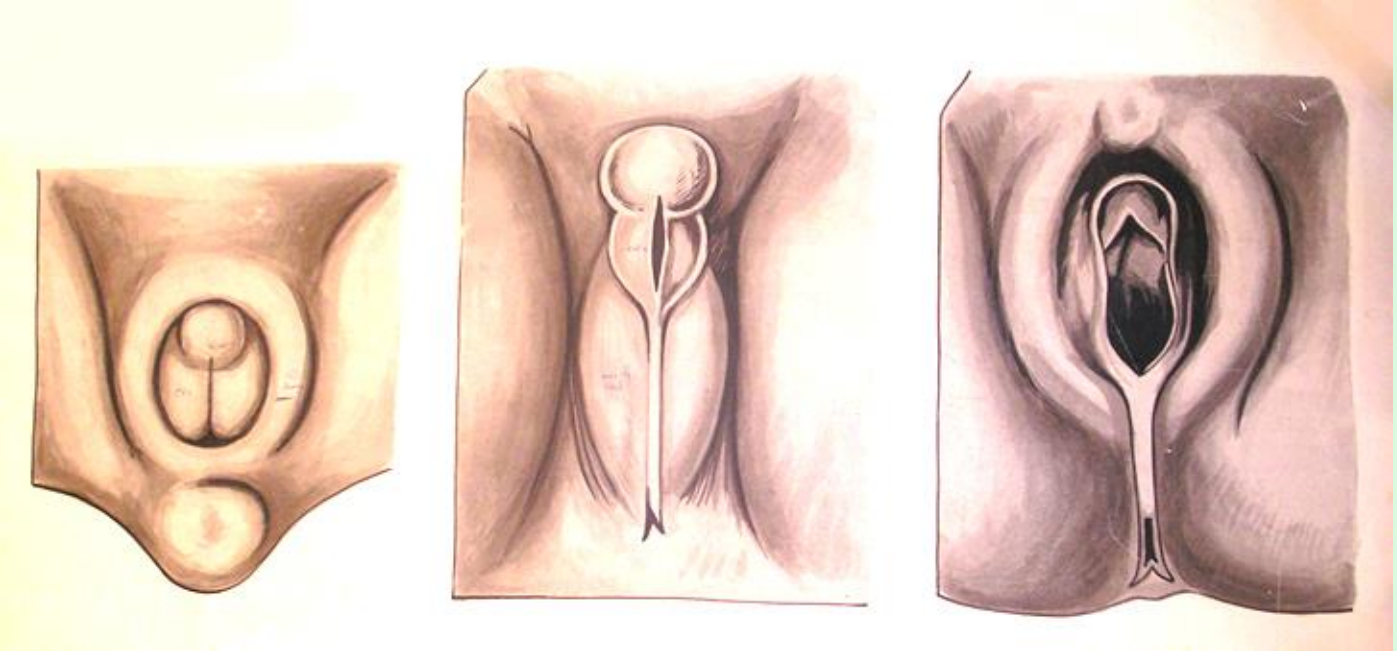

ФОРМИРОВАНИЕ НАРУЖНЫХ ПОЛОВЫХ ОРГАНОВ

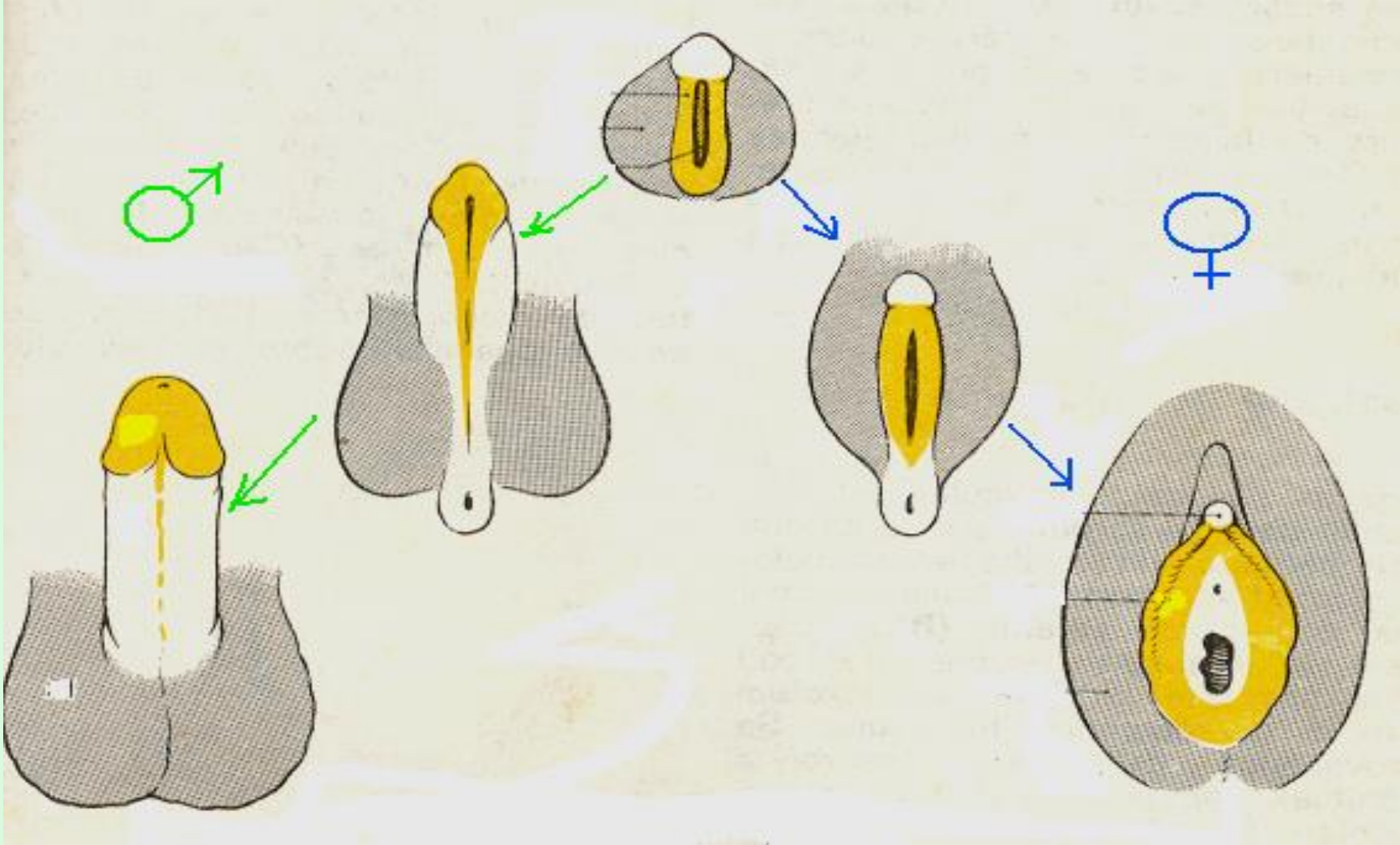

АНОМАЛИИ РАЗВИТИЯ НАРУЖНЫХ ПОЛОВЫХ ОРГАНОВ

- Эписпадия
- гипоспадия
- Фимоз, узкое отверстие крайней плоти,
- Аномалии мошонки – расщепление, кисты по ходу шва.

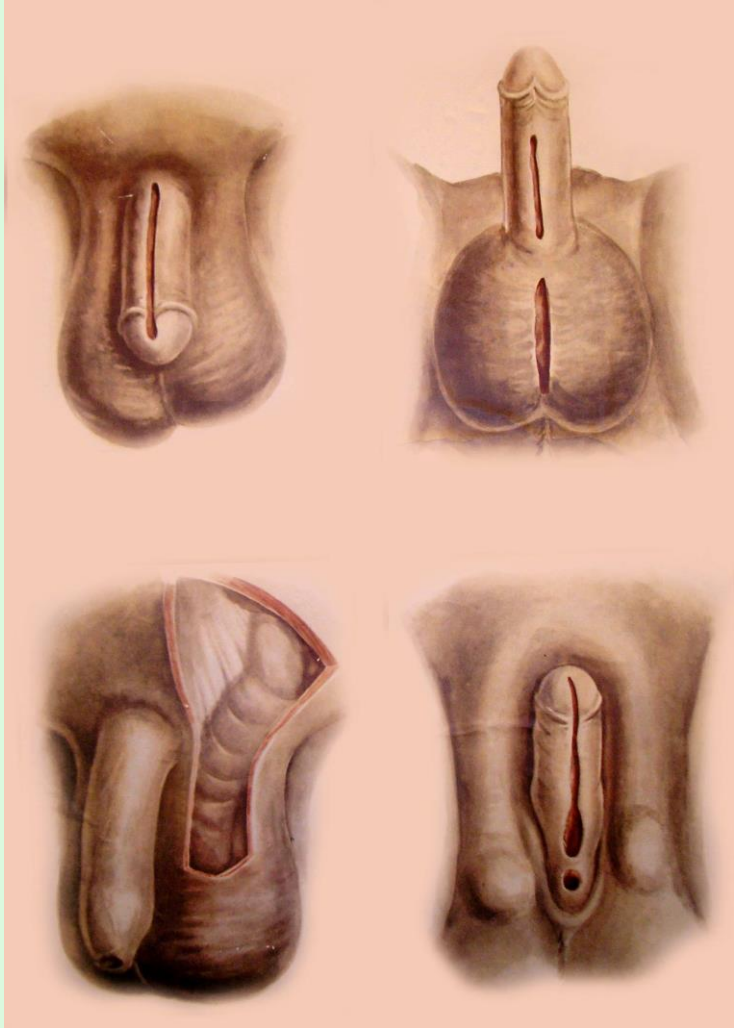

Гермафродитизм

- Истинный
- Ложный

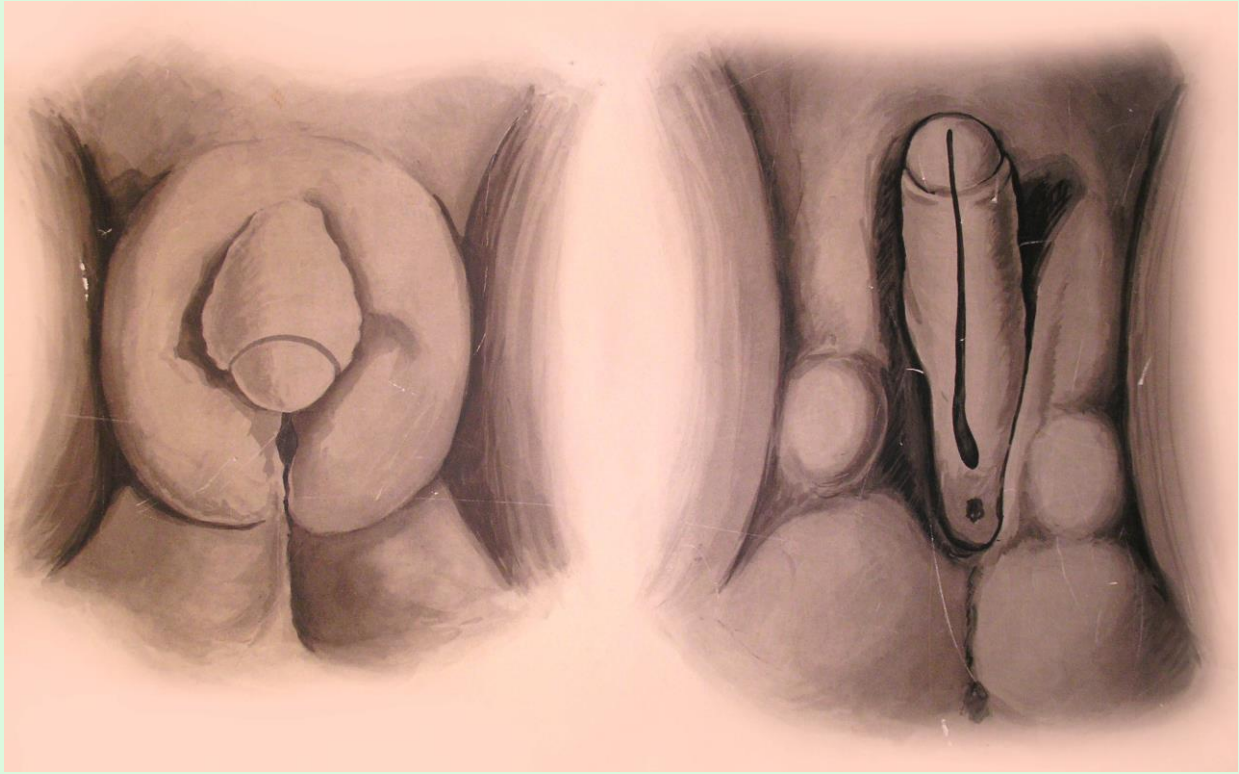

Благодарю за внимание.