

Государственное бюджетное образовательное учреждение
Высшего профессионального образования
«Башкирский государственный медицинский университет»
Министерства здравоохранения Российской Федерации

АНАТОМИЯ ЧЕРЕПНЫХ НЕРВОВ

учебно-методическое пособие
для студентов

Уфа
2014

УДК 611.831 (075.8)

ББК 28.706 я 7

А 64

Рецензенты: Профессор, д.м.н., заведующий кафедрой нормальной и клинической анатомии, оперативной хирургии ГБОУ ВПО «ПГМА им.ак.Вагнера» Минздрава России И.А.Баландина

профессор, д.м.н., заведующий кафедрой анатомии человека ГБОУ ВПО ОГМА Минздрава России Л.М.Железнов

А 64 Анатомия черепных нервов: учебно-методическое пособие / сост.: В.Ш. Вагапова, О.Р. Шангина, О.Х. Борзилова. – Уфа: Изд-во ГБОУ ВПО БГМУ Минздрава России, 2014. – 70 с.

Учебно-методическое пособие «Анатомия черепных нервов» подготовлено в соответствии с типовой программой по дисциплине «Анатомия человека» (М., 2002 г.), на основании рабочей программы (2013г.), действующего учебного плана (2013г.) и в соответствии с требованиями ФГОС ВПО по специальности 060101 Лечебное дело для изучения дисциплин анатомия (2010г.).

В пособии обобщены литературные сведения, касающиеся анатомии черепных нервов. Описаны общие принципы анатомии черепных нервов, так же частная анатомия каждой пары черепных нервов и анализаторов. В приложении имеются иллюстрации.

Учебно-методическое пособие предназначено для внеаудиторной работы студентов, обучающихся по специальности Лечебное дело (060101), а также может быть рекомендовано для студентов других специальностей.

Рекомендовано в печать Координационным научно-методическим советом и утверждено решением Редакционно-издательского совета (РИС) ГБОУ ВПО БГМУ Минздрава РФ.

УДК 611.831 (075.8)

ББК 28.706 я 7

© Вагапова В.Ш., Шангина О.Р., Борзилова О.Х.
© ГБОУ ВПО БГМУ Минздрава России, 2014

ОГЛАВЛЕНИЕ

Введение.....	4
Общая анатомия черепных нервов.....	8
Частная анатомия черепных нервов.....	13
Нервы органов чувств.....	13
Обонятельный нерв.....	13
Зрительный нерв.....	14
Преддверно-улитковый нерв.....	16
Вестибулярная часть.....	16
Улитковая часть.....	18
Двигательные нервы.....	20
Глазодвигательный нерв.....	20
Блоковый нерв.....	21
Отводящий нерв.....	22
Добавочный нерв.....	22
Подъязычный нерв.....	23
Смешанные нервы.....	24
Тройничный нерв.....	24
Лицевой нерв.....	31
Языкоглоточный нерв.....	35
Блуждающий нерв.....	37
Рекомендуемая литература.....	41
Контрольные вопросы.....	42
Тестовые задания.....	43
Эталоны ответов к тестовым заданиям.....	50
Ситуационные задачи.....	51
Эталоны ответов к ситуационным задачам.....	52
Приложение (схемы).....	53
Использованная литература.....	68

Введение

Единая нервная система по топографическому принципу подразделяется на центральную и периферическую. К центральной нервной системе относят головной и спинной мозг. Периферическая нервная система включает следующие образования: нервные корешки, нервные узлы (ганглии), нервы и их производные (ветви, сплетения и нервные окончания). Нервы подразделяются на черепные, которые отходят от головного мозга, и спинномозговые, которые берут начало от спинного мозга. Ветви черепных нервов иннервируют мышцы, кожу, внутренние органы, железы, органы чувств и др. Знание этих моментов необходимо при постановке диагноза, а также при консервативном и оперативном лечении в клиниках нейрохирургии, хирургии, нервных и глазных болезней.

Цель обучения – овладеть знаниями о структурной организации двенадцати пар черепных нервов, их формировании и топографии по областям иннервации.

В результате изучения учебной дисциплины студенты должны знать:

- нумерацию и название нерва (русское, латинское);
- функциональную характеристику нерва (двигательный, чувствительный, смешанный);
- ядра нерва (название, функциональная характеристика, топография).
- локализация черепных нервов на основании мозга;
- место входа (чувствительные волокна) или выхода (двигательные, парасимпатические волокна) нерва из мозга;
- место входа или выхода нервов из черепа;
- области иннервации;
- парасимпатические узлы черепных нервов.

В результате изучения учебной дисциплины студенты должны уметь:

- ориентироваться в деталях анатомического строения черепа;
- находить и показывать на препаратах черепные нервы и их ветви;
- находить и показывать каналы и отверстия в черепе, в которых проходят черепные нервы;
- находить и показывать на препаратах ветви черепных нервов;
- находить парасимпатические узлы черепных нервов;
- по наружным ориентирам рельефа мышц и скелета научить определять тот или иной нерв и его ветви;
- обобщать данные по иннервации;
- пользоваться учебной, научной, научно-популярной литературой, сетью Интернет для профессиональной деятельности.

В результате изучения учебной дисциплины студенты должны владеть:

медико-анатомическим понятийным аппаратом;

базовыми технологиями преобразования информации: самостоятельной работой с учебной литературой на бумажных и электронных носителях, Интернет-ресурсах по анатомии человека.

Учебно – методическое пособие обеспечит формирование у обучающихся следующие **компетенции:**

способности и готовности анализировать социально-значимые проблемы и процессы, использовать на практике методы гуманитарных, естественнонаучных, медико-биологических и клинических наук в различных видах профессиональной и социальной деятельности - ОК1;

способностью и готовностью к формированию системного подхода к анализу медицинской информации, опираясь на всеобъемлющие принципы доказательной медицины, основанной на поиске решений с использованием теоретических знаний и практических умений в целях совершенствования профессиональной деятельности - ПК3;

способностью и готовностью проводить и интерпретировать опрос, физикальный осмотр, клиническое обследование, результаты современных лабораторно-инструментальных исследований, морфологического анализа биопсийного, операционного и секционного материала у больных детей и подростков, написать медицинскую карту амбулаторного и стационарного больного ребенка и подростка - ПК5;

способностью и готовностью проводить с прикрепленным населением профилактические мероприятия по предупреждению возникновения наиболее часто встречающихся заболеваний, осуществлять общеоздоровительные мероприятия по формированию здорового образа жизни с учетом возрастно-половых групп и состояния здоровья, давать рекомендации по здоровому питанию, по двигательным режимам и занятиям физической культурой, оценить эффективность диспансерного наблюдения за здоровыми и хроническими больными - ПК12;

способности и готовности анализировать закономерности функционирования отдельных органов и систем, использовать знания анатомио-физиологических основ, основные методики клинко-иммунологического обследования и оценки функционального состояния организма взрослого человека и подростков для своевременной диагностики заболеваний и патологических процессов - ПК16;

способностью и готовностью выполнять основные лечебные мероприятия при наиболее часто встречающихся заболеваниях и состояниях у взрослого населения и подростков, способных вызвать тяжелые осложнения и (или) летальный исход: заболевания нервной, эндокринной, иммунной, сердечнососудистой, дыхательной, пищеварительной, мочеполовой систем и крови; своевременно выявлять жизнеугрожающие состояния (острая кровопотеря, нарушение дыхания, остановка сердца, кома, шок), использовать методики их немедленного устранения, осуществлять противошоковые мероприятия - ПК19;

способностью и готовностью использовать нормативную документацию, принятую в здравоохранении (законы Российской Федерации, технические регламенты, международные и национальные стандарты, приказы, рекомендации, терминологию, международные системы единиц (СИ), действующие международные классификации), а также документацию для оценки качества и эффективности работы медицинских организаций - ПК27;

способности и готовности изучать научно-медицинскую информацию, отечественный и зарубежный опыт по тематике исследования - ПК31.

Основная часть пособия содержит общую и частную характеристику структурной организации черепных нервов согласно рабочей программе дисциплины «Анатомия» по специальностям «Лечебное дело» - 060101. Контролирующий материал (контрольные вопросы, тесты и ситуационные задачи) приводится в конце модуля.

Общая анатомия черепных нервов

Существует 12 пар черепных нервов:

- I — обонятельные нервы, *nn. olfactorii*;
- II — зрительный нерв, *n. opticus*;
- III — глазодвигательный нерв, *n. oculomotorius*;
- IV — блоковый нерв, *n. trochlearis*;
- V — тройничный нерв, *n. trigeminus*;
- VI — отводящий нерв, *n. abducens*;
- VII — лицевой нерв, *n. facialis*;
- VIII — преддверно-улитковый нерв, *n. vestibulocochlearis*;
- IX — языкоглоточный нерв, *n. glossopharyngeus*;
- X — блуждающий нерв, *n. vagus*;
- XI — добавочный нерв, *n. accessorius*;
- XII — подъязычный нерв, *n. hypoglossus*.

При описании строения черепных нервов обычно придерживаются определенного **общего плана** изложения, который предусматривает логическое построение материала:

1. Название нерва — русское и латинское, номер пары.
2. Состав волокон.
3. Ядра.
4. Топография ядер, их локализация и проекция в ромбовидной ямке.
5. Локализация нерва на основании мозга.
6. Место выхода из черепа.
7. Основные ветви, их ход и топография.
8. Области иннервации.

По **составу волокон** черепные нервы подразделяют на три группы:

- чувствительные нервы или нервы органов чувств — I, II и VIII пары;
- двигательные нервы — III, IV, VI, XI и XII пары;

- смешанные нервы, которые содержат и чувствительные, и двигательные волокна, — V, VII, IX и X пары.

Отдельно выделяют группу нервов, содержащих вегетативные парасимпатические волокна, - III, VII, IX и X пары.

Чувствительные (афферентные) нервные волокна проводят возбуждение от рецепторов в ЦНС. Источником таких волокон являются *чувствительные ганглии* черепных нервов, которые лежат за пределами ЦНС. Все чувствительные ганглии образованы, как правило, псевдоуниполярными клетками. Аксон чувствительного нейрона называется центральным отростком, а дендрит — периферическим отростком. Центральные отростки входят в мозг и заканчиваются на телах и дендритах ассоциативных нейронов *чувствительных ядер* черепных нервов. Окончания периферических отростков чувствительных нейронов рецепторами. Специализация рецепторов позволяет дифференцированно воспринимать многообразные воздействия на организм из внешней и внутренней среды. Различают *три основные группы рецепторов: экстероцепторы* — рецепторы тактильной, температурной и болевой чувствительности; *проприоцепторы* — рецепторы аппарата движения, расположенные в мышцах, сухожилиях, связках, суставах, костях; *интероцепторы* — рецепторы внутренних органов. Чувствительные волокна, которые передают возбуждение в ЦНС от экстероцепторов и проприоцепторов, называются *афферентными соматическими волокнами*. Передачу возбуждения от интероцепторов осуществляют *афферентные висцеральные волокна*.

Двигательные (эфферентные) волокна являются проводниками нервного импульса к рабочему органу (мышце или железе). Двигательные волокна также подразделяются на два вида: соматические и висцеральные. Источником двигательных соматических волокон являются *двигательные соматические ядра черепных нервов*. Аксоны двигательных нейронов из ядер в составе нервов направляются к поперечно-полосатым мышцам скелета и некоторым внутренним органам.

Вегетативные волокна, которые иннервируют гладкую мускулатуру внутренних органов и сосудов, сердечную мышцу, а также железы, являются частью вегетативной нервной системы. Их источником являются **вегетативные ядра черепных нервов**, аксоны которых образуют преганглионарные волокна. В составе черепных нервов эти волокна выходят за пределы ЦНС и направляются к вегетативным узлам, где происходит передача нервного импульса на новый нейрон. Их аксоны образуют постганглионарные волокна, которые идут к рабочему органу. В составе черепных нервов проходят преганглионарные волокна парасимпатического отдела вегетативной нервной системы.

Ядра всех черепных нервов локализуются в дорсальной части ствола мозга (продолговатый мозг, мост и ножки мозга). При этом в покрышке ножек мозга находятся ядра III и IV пар. В дорсальной части моста расположены ядра черепных нервов V — VIII пары, а в дорсальной части продолговатого мозга — IX—XII пары. Двигательные или чувствительные ядра ствола некоторых черепных нервов общие. Так, общее двигательное ядро имеют IX и X пары, а общее чувствительное ядро — VII, IX и X пары нервов. Ядра черепных нервов с V по XII пары проецируются на ромбовидную ямку.

Ромбовидная ямка, *fossa rhomboidea*, образована дорсальной поверхностью продолговатого мозга и моста, ограничена верхними и нижними мозжечковыми ножками. Между верхними и нижними ножками мозжечка находятся боковые углубления, *recessus lateralis*. Отсюда к середине ромбовидной ямки тянутся белые мозговые (слуховые) полосы, *striae medullares (acusticae)*, разделяющие ее на верхний и нижний треугольники. Продольная срединная борозда, *sulcus medianus*, делит ромбовидную ямку на две симметричные половины. По обеим сторонам от срединной борозды располагается срединное возвышение, *eminentia medialis*, наружной границей которого является пограничная борозда, *sulcus limitans*.

Сверху и снизу пограничная борозда заканчивается углублениями — верхней и нижней ямками, *foveae superior et inferior*. Верхняя ямка соответствует месту расположения двигательного ядра тройничного нерва, а снаружи от него

проецируется чувствительное ядро этой пары. В верхней части ромбовидной ямки срединное возвышение расширяется и сильнее вдается в полость желудочка в виде округлой формы лицевого бугорка, *colliculus facialis*. Он образован подлежащим двигательным ядром отводящего нерва и огибающими его волокнами лицевого нерва. Книзу срединное возвышение суживается, принимает треугольную форму и получает название треугольника подъязычного нерва, *trigonum n. hypoglossi*. Он определяет локализацию ядра XII пары. Снаружи от него лежит сероватого цвета треугольное поле, известное под названием треугольника блуждающего нерва, *trigonum n. vagi*. Здесь проецируется дорсальное ядро X пары. Кнаружи и выше дорсального ядра лежит проекционное поле ядра одиночного пути (общее чувствительное ядро для VII, IX и X нервов). Рядом с ним, параллельно срединной борозде, проецируется спинномозговое ядро тройничного нерва. Наружные отделы ромбовидной ямки в области латеральных карманов называют вестибулярным полем, *area vestibularis*. Под ним лежат ядра преддверно-улиткового нерва.

Локализация черепных нервов на основании мозга:

1. **Обонятельный нерв**, *n. olfactorius* (I) – его образуют центральные отростки обонятельных клеток, расположенные в *region olfactoria* слизистой оболочки носовой полости, так называемые обонятельные нити, *fila olfactoria*. Они проникают в полость черепа через продырявленную пластинку решетчатой кости и подходят к обонятельной луковице.

2. **Зрительный нерв**, *n. opticus* (II), образует с одноименным нервом противоположной стороны зрительный перекрест, *chiasma opticum*, и далее продолжается под названием *tractus opticus*.

3. **Глазодвигательный нерв**, *n. oculomotorius* (III), выходит на внутренней поверхности ножек мозга в области межножковой ямки.

4. **Блоковый нерв**, *n. trochlearis* (IV), выходит дорсально между нижними холмиками четверохолмия и верхним мозговым парусом.

5. **Тройничный нерв**, *n. trigeminus* (V), лежит у переднего края моста, на границе со средними ножками мозжечка. Появляется двумя корешками: тонким — двигательным и толстым — чувствительным.

6. **Отводящий нерв**, *n. abducens* (VI), выходит на границе заднего края моста и пирамиды продолговатого мозга.

7. **Лицевой нерв**, *n. facialis* (VII), выходит между задним краем моста и оливой в так называемом мосто-мозжечковом углу.

8. **Преддверно-улитковый нерв**, *n. vestibulocochlearis* (VIII), выходит из мозга в мосто-мозжечковом углу снаружи от лицевого нерва.

9. **Языкоглоточный нерв**, *n. glossopharyngeus* (IX), 5-6 корешков этого нерва выходят позади оливо продолговатого мозга.

10. **Блуждающий нерв**, *n. vagus* (X), 10-12 корешков этого нерва выходят позади оливо, ниже предыдущей пары.

11. **Добавочный нерв**, *n. accessorius* (XI), выходит корешками из продолговатого мозга ниже X пары и верхних шейных сегментов спинного мозга.

12. **Подъязычный нерв**, *n. hypoglossus* (XII), выходит из продолговатого мозга между пирамидой и оливой.

Прободая твердую мозговую оболочку, нервы выходят из полости черепа через следующие отверстия основания:

- *Lamina cribrosa* — I
- *Canalis opticus* — II
- *Fissura orbitalis superior* — III, IV, VI, V₁
- *Foramen rotundum* — V₂
- *Foramen ovale* — V₃
- *Porus acusticus internus* — VII, VIII
- *Foramen jugulare* — IX, X, XI
- *Canalis hypoglossalis* — XII

Частная анатомия черепных нервов

НЕРВЫ ОРГАНОВ ЧУВСТВ

ОБОНЯТЕЛЬНЫЕ НЕРВЫ (I), nn. olfactorii, представляют собой центральные отростки обонятельных клеток (одновременно рецепторов и I-х нейронов) слизистой оболочки верхнего отдела носовой полости, получившие название обонятельных нитей, *fila olfactoria*. Они проникают в полость черепа через продырявленную пластинку решетчатой кости, подходят к обонятельной луковице, *bulbus olfactorius*, и заканчиваются на дендритах митральных клеток. Митральные клетки являются II нейронами обонятельного пути.

Аксоны митральных клеток формируют **обонятельный тракт**, *tractus olfactorius*. Часть волокон обонятельного тракта прерывается в обонятельном треугольнике или в переднем продырявленном веществе (в первичных обонятельных центрах – подкорке), здесь располагаются тела III-их нейронов. Аксоны этих нейронов группируются в виде трех пучков, получивших название **обонятельных полосок**, *stria olfactoria medialis, intermedius et lateralis*. **Латеральная обонятельная полоска** имеет прямой путь в кору. Кортикальный конец обонятельного анализатора — это крючок парагиппокампальной извилины (*uncus, gyrus parahippocampalis*), откуда нервные волокна направляются в 28-е корковое поле, или вторичную обонятельную кору, которая занимает переднюю большую часть *gyrus parahippocampalis*. Таким образом, обоняние оказывается уникальной среди сенсорных систем — нервный импульс передается прямо в кору, без связи с таламическими ядрами.

Промежуточная обонятельная полоска имеет следующие направления: прозрачная перегородка, *septum pellucidum*, ядра миндалевидного комплекса, *complex amygdaloideus*, расположенные в глубине височного полюса. Ядра миндалевидного комплекса связаны с корой гиппокампа и зубчатой извилиной. Аксонами пирамидных клеток гиппокампа образована вся система волокон свода, *fornix*. Нервный импульс передается через ножки и тело к столбам свода. Через

коммиссуру свода часть волокон переходит на противоположную сторону. Столбы свода заканчиваются в сосочковом теле, ядрах прозрачной перегородки, дорсолатеральной и передней группах ядер таламуса. Сосочковые тела имеют реципрокные отношения со зрительным бугром, посылая туда мощный *rr. mammillothalamicus* (пучок Вик-д'Азира). Сосцевидно-таламический путь заканчивается в передней группе ядер зрительного бугра, откуда начинаются волокна коркового направления.

Медиальная обонятельная полоска направляется в основание прозрачной перегородки и заканчивается на нейронах расположенных здесь ядер (*nuclei septi pellucidi*). От них начинаются волокна следующих направлений:

- В кору гиппокампа (в составе свода).
- К ядрам поводка (в составе мозговых полосок зрительного бугра, *stria medullaris*). От ядер поводка начинаются волокна к межножковому ядру, *nucleus interpeduncularis*.
- Другая часть волокон медиального пучка обонятельного пути проходит над мозолистым телом, как в белом веществе сводчатой извилины, *gyrus fornicatus*, так и в виде медиальных продольных полосок, *stria longitudinalis medialis*, серого покрова, *induseum griseum*. Таким образом, нервные волокна достигают ленточной, *gyrus fasciolaris*, и зубчатой, *gyrus dentatus*, извилин вдоль поверхности мозолистого тела. Зубчатая извилина, в свою очередь, посылает волокна в кору гиппокампа и крючок, *uncus*.

ЗРИТЕЛЬНЫЙ НЕРВ (II), n. opticus, образован аксонами мультиполярных нейронов ганглиозного слоя сетчатки (внутренний ядерный слой), которые радиально сходятся к зрительному диску и объединяются, формируя II пару черепных нервов. Следует отметить, что тела первых трех нейронов проводящего пути зрительного анализатора располагаются в **сетчатке** глаза. Энергия светового раздражения преобразуется фоторецепторами сетчатки в нервный импульс – это I нейроны, **палочки и колбочки**. Они передают импульс **биполярным клеткам** (II нейронам), которые устремляются к третьим нейронам

(III) – *ганглиозным (мультиполярным) клеткам*, расположенным здесь же в сетчатке.

Топографически в зрительном нерве выделяют четыре отдела:

1. Внутриглазной или интрабульбарный — начинается от зрительного диска и идет до выхода нерва из глазного яблока.
2. Орбитальный или ретробульбарный — идет от заднего полюса глазного яблока до входа в зрительный канал.
3. Внутриканальный — соответствует длине зрительного канала.
4. Внутрочерепной — идет от места выхода из зрительного канала до зрительного перекреста.

Общая длина зрительного нерва 35-55 мм. Постепенно зрительные нервы сближаются и образуют *зрительный перекрест, chiasma opticum*. На противоположную сторону переходят только медиальные волокна зрительного нерва, которые начинаются от медиальной (носовой) половины сетчатки. Наружные волокна, идущие от латеральной (височной) половины сетчатки, не совершают перекреста. После частичного перекреста образуется *зрительный тракт, tractus opticus*. В результате оказывается, что каждый зрительный тракт содержит волокна от внутренней половины сетчатки глаза противоположной стороны и наружной половины сетчатки глаза своей стороны. Иными словами, зрительный тракт образован нервными волокнами от одноименных половин сетчатки (левых или правых) обоих глаз. Следовательно, левый зрительный путь проводит раздражение от правых, а правый — от левых половин полей зрения обоих глаз. Зрительный тракт является последним участком периферической части зрительного пути и передает информацию к *подкорковым центрам зрения (IV нейроны)*: латеральному коленчатому телу, верхним бугоркам четверохолмия и ядрам подушки зрительного бугра. От них начинается центральная часть зрительного пути.

От *латерального коленчатого тела, corpus geniculatum laterale*, (главный подкорковый центр зрения) волокна направляются в первичную зрительную кору, т. е. *17-е корковое поле*, образуя центральный зрительный пучок Грациоле, или

зрительную лучистость (*radiatio optica*). 17-е корковое поле соответствует двум извилинам, расположенным на внутренней поверхности затылочной доли вокруг **шпорной борозды**, *sulcus calcarinus*. Это — клин, *cuneus*, и язычная извилина, *gyrus lingualis*.

Верхние бугорки четверохолмия, *colliculi superiores*, выполняют функцию рефлекторных центров, которые определяют положение головы и глаз в ответ на зрительные и слуховые раздражения. Они обеспечивают рефлекторное слежение за направлением движения объекта в зрительном поле, зрительную ориентацию, наблюдение. Бугорки состоят из чередующихся слоев серого и белого вещества, которые обычно подразделяют на поверхностные и глубокие. Поверхностные слои реагируют на зрительный стимул, получая сенсорную информацию из сетчатки и передавая ее в кору через латеральное колленчатое тело и подушку зрительного бугра. От глубоких слоев начинаются нисходящие проводящие пути, связанные с движением головы и глаз: *tr. tectospinalis*, *tr. tectobulbaris*, *tr. tectopontinus*.

Подушка зрительного бугра, *pulvinar*, в отличие от двух предыдущих зрительных подкорковых центров, не имеет прямых связей со зрительным трактом. Здесь заканчиваются волокна из поверхностных слоев верхних бугорков четверохолмия. Из подушки нервный импульс направляется главным образом в **18-е и 19-е корковые поля** (ассоциативная или вторичная зрительная кора), расположенные на базальной и латеральной поверхности затылочной доли, а также в базальные ядра и лимбическую систему.

ПРЕДДВЕРНО-УЛИТКОВЫЙ НЕРВ (VIII), *n. vestibulocochlearis*, состоит из двух частей — вестибулярной и улитковой, так как относится к проводниковому аппарату двух анализаторов.

Вестибулярная часть, *pars vestibularis*, VIII пары образована аксонами чувствительных биполярных нейронов **вестибулярного ганглия**, расположенного на дне внутреннего слухового прохода. Дендриты этих клеток связаны с рецепторным аппаратом статокINETического анализатора — пятнами маточки и мешочка, *maculae utriculi et sacculi*, и ампулярными гребешками полукружных

каналов, *crista ampullaris*, перепончатого лабиринта. Преддверно-улитковый нерв проходит через внутреннее слуховое отверстие и входит в мозг в мостомозжечковом углу. Вестибулярная часть нерва заканчивается на нейронах **вестибулярных ядер** ствола мозга. Два вестибулярных ядра - нижнее (ядро Роллера) и медиальное (ядро Швальбе) располагаются в продолговатом мозге, а другие два: верхнее (ядро Бехтерева) и латеральное (ядро Дейтерса) находятся в мосту. От вестибулярных ядер начинается система проводящих путей следующих направлений:

1. ***Tr. vestibulospinalis*** — образован аксонами нейронов латерального ядра и заканчивается на двигательных ядрах передних рогов серого вещества спинного мозга. Обеспечивает поддержание равновесия тела.
2. ***Fasciculus longitudinalis medialis*** связывает латеральное вестибулярное ядро с ядрами глазодвигательных нервов и ассоциированного с ними комплекса. Обеспечивает сохранение направления взгляда при изменении положения головы.
3. ***Tr. vestibulocerebellaris*** — путь мозжечкового направления для координации двигательных реакций. Он сформирован аксонами нейронов верхнего, медиального и латерального ядер. Направляется через нижние ножки мозжечка к ядру шатра и коре червя.
4. ***Tr. vestibulohypothalamicus*** обеспечивает развитие вегетативных реакций при раздражении вестибулярного аппарата. Например, известная вегетативная реакция кинетоз (укачивание), которую можно объяснить связью вестибулярных ядер через ретикулярную формацию с ядрами IX и X пар черепных нервов.
5. ***Tr. vestibulothalamicus*** образован аксонами нейронов вестибулярных ядер противоположной стороны, которые направляются к вентробазальному ядерному комплексу зрительного бугра. Отсюда полученная сенсорная информация об изменении положения тела передается в кору больших полушарий. Кортикальный конец статокинетического анализатора находится в височной и теменной долях. Сведения о точной локализации коркового центра противоречивы.
6. ***Fibrae commissurales*** обеспечивают взаимосвязь вестибулярных ядер противоположных сторон.

Улитковая часть, *pars cochlearis*, VIII пары образована аксонами чувствительных нейронов **спирального ганглия**, расположенного в спиральном канале стержня улитки, *canalis spiralis modioli*.

Периферические отростки биполярных клеток подходят к рецептору слухового анализатора, который находится в улитковом протоке перепончатого лабиринта и называется спиральный или кортиев орган, *organum spirale (Corti)*. Центральные отростки нейронов спирального ганглия входят в мозг вместе с вестибулярной частью VIII пары и заканчиваются на клетках дорсального и вентрального **улитковых ядер**, *nucl. cochlearis ventralis e. dorsalis*, расположенных в боковой части моста. Дорсальное ядро образует возвышение в латеральном кармане ромбовидной ямки, *recessus lateralis*, известное под названием «слуховой бугорок», *tuberculum acusticum*. Вентральное ядро неоднородно и, в свою очередь, состоит из *nucleus anteroventralis* и *nucleus posteroventralis*. Аксоны чувствительных нейронов заканчиваются во всех частях улиткового ядерного комплекса. От улитковых ядер начинаются волокна слухового пути, которые направляются к **промежуточным слуховым центрам** своей и противоположной стороны.

К этим центрам относятся три группы ядер:

1. Ядра трапецевидного тела, *nuclei corporis trapezoidei*, представляют собой скопления нервных клеток между волокнами трапецевидного тела.
2. Верхние оливковые ядра, *nuclei olivares superiores*, расположены в дорсолатеральной части моста между двигательными ядрами лицевого и тройничного нервов. К ядерному комплексу верхней оливы также относятся небольшие скопления клеток, которые описывают как преоливное, ретрооливное и периоливное ядра (*nuclei preolivaris, retroolivaris et periolivaris*).
3. Ядра латеральной петли, *nuclei lemnisci lateralis*, находятся в области перешейка ромбовидного мозга.

Аксоны вторых нейронов, направляясь к промежуточным нервным центрам, формируют три **слуховые полоски**: *stria acustica dorsalis, stria acustica intermedius et stria acustica ventralis*. Вентральная слуховая полоска содержит наибольшее

число нервных волокон. Она начинается в *nucleus anteroventralis* и переходит на противоположную сторону, формируя трапециевидное тело моста. При этом часть волокон прерывается в ядрах трапециевидного тела или верхней оливы. Другие волокна проходят без перерыва, огибают наружную поверхность оливных ядер противоположной стороны и продолжают в виде **основного слухового пути мозгового ствола — латеральной петли, *lemniscus lateralis***.

Дорсальная слуховая полоска начинается в *nucleus cochlearis dorsalis*. Часть нервных волокон, идущих от этого ядра, появляются на дорсальной поверхности моста (в ромбовидной ямке) в виде мозговых полосок и вновь погружаются в вещество мозга в области срединной борозды, переходят на противоположную сторону и также входят в состав латеральной петли.

Промежуточная слуховая полоска начинается в *nucleus posteroventralis* и направляется к верхнему оливному комплексу противоположной стороны, заканчиваясь на ретро- и периоливных ядрах. Отсюда начинается нисходящий оливоулитковый путь, *tractus olivocochlearis*, который участвует в регуляции интенсивности потока сенсорной информации.

Основной слуховой путь мозгового ствола — латеральная петля — образован аксонами вторых нейронов вентрального и дорсального улитковых ядер противоположной стороны и аксонами третьих нейронов оливных ядер и ядер трапециевидного тела своей стороны. Аксоны вторых нейронов улитковых ядер противоположной стороны прерываются в ядрах латеральной петли. Латеральная петля заканчивается в нижних бугорках четверохолмия.

Нижние бугорки четверохолмия, *colliculi inferiores*, — основной подкорковый центр слуха, который состоит из трех ядер: центрального, *nucl. centralis*, околоцентрального, *nucl. pericentralis*. и наружного, *nucl. externus*. Центральное и околоцентральное ядра нижних холмиков, принимая волокна латеральной петли, передают информацию в **медиальное коленчатое тело, *corpus geniculatum mediale***. Наружное ядро обеспечивает акустическо-двигательную реакцию за счет связей с глубокими слоями верхних бугорков

четверохолмия, откуда начинаются нисходящие проводящие пути: *tr.tectospinalis* et *tr. tectobulbaris*.

Аксоны нейронов медиального коленчатого тела проходят в задней ножке внутренней капсулы и, образуя слуховую лучистость, *radiatio acustica*, направляются к корковым слуховым полям своей стороны.

Корковый конец слухового анализатора локализуется на двух поперечных височных извилинах (Гешле), которые занимают дорсальную поверхность верхней височной извилины. 41-е корковое поле (первичная слуховая кора) находится в центре средней височной извилины. Она связана с центральным ядром нижних холмиков. Оставшиеся части передней и задняя верхней височной извилины составляют 42е корковое поле (комплиментарная слуховая кора). В 42-е поле сенсорная информация передается из околоцентрального ядра нижних холмиков. Каждая улитка имеет представительство в обоих полушариях за счет перекреста волокон слухового пути в трапециевидном теле моста и межполушарных связей через мозолистое тело.

ДВИГАТЕЛЬНЫЕ НЕРВЫ

ГЛАЗОДВИГАТЕЛЬНЫЙ НЕРВ (III), *n. oculomotorius*.

Состав волокон. Нерв двигательный. Содержит двигательные соматические и двигательные висцеральные (вегетативные парасимпатические) волокна.

Источник волокон. Источником двигательных соматических волокон является двигательное ядро III пары, *nucleus nervi oculomotorii*, расположенное в покрывке ножек мозга, на уровне верхних бугорков четверохолмия. Ядро лежит на дне центрального серого вещества, окружающего водопровод мозга, и состоит из отдельных групп клеток, каждая из которых является источником волокон для иннервации определенной мышцы глазного яблока своей и противоположной стороны. Рядом находится вегетативное парасимпатическое ядро – добавочное ядро глазодвигательного нерва (ядро Якубовича), *nucleus accessories nervi*

oculomotorii. Аксоны нейронов этого ядра (преганглионарные парасимпатические волокна) идут в составе основного ствола глазодвигательного нерва.

Локализация на основании мозга. Из мозга нерв выходит в одноименной борозде, *sulcus nervi oculomotorii*, на медиальной поверхности ножки мозга, прободает твердую мозговую оболочку и далее проходит в наружной стенке пещеристого синуса, *sinus cavernosus*.

Выход из полости черепа. Из черепа выходит через верхнюю глазничную щель, *fissura orbitalis superior*.

Основные ветви и область иннервации. Обычно до выхода из черепа нерв делится на верхнюю и нижнюю ветви, *ramus superior et ramus inferior*. Верхняя ветвь отдает волокна к верхней прямой мышце глазного яблока, *m. rectus superior*, а затем прободает ее и иннервирует мышцу, поднимающую верхнее веко, *m. levator palpebrae superioris*. Нижняя ветвь иннервирует медиальную и нижнюю прямые, *m. rectus medialis et m. rectus inferior*, и нижнюю косую, *m. obliquus inferior*, мышцы глазного яблока. От нерва, идущего к нижней косой мышце, отделяются преганглионарные парасимпатические волокна, которые подходят к ресничному узлу, *ganglion ciliare*, где передают нервный импульс на тела нейронов этого узла, аксоны которого — постганглионарные волокна в составе коротких ресничных нервов, *nn. ciliares breves*, направляются к области иннервации — мышце, суживающей зрачок, *m. sphincter pupillae*, и ресничной мышце, *m. ciliaris*.

БЛОКОВЫЙ НЕРВ (IV), *n. trochlearis*

Состав волокон. Нерв двигательный. Содержит двигательные соматические волокна.

Источник волокон. Источником волокон является двигательное соматическое ядро, *nucleus nervi trochlearis*. Ядро располагается в покрывке среднего мозга, на уровне нижних бугорков четверохолмия.

Локализация на основании мозга. Из мозга нерв выходит дорсально между нижними холмиками четверохолмия и верхним мозговым парусом, следует в

вентролатеральном направлении, огибая ножки мозга. Затем нерв прободает твердую мозговую оболочку и проходит в наружной стенке пещеристого синуса снаружи от глазодвигательного нерва.

Выход из полости черепа. Из черепа выходит через верхнюю глазничную щель, *fissura orbitalis superior*.

Область иннервации: верхняя косая мышца глазного яблока, *m. obliquus superior*.

ОТВОДЯЩИЙ НЕРВ (VI), *n. abducens*

Состав волокон. По составу волокон нерв двигательный. Содержит двигательные соматические волокна.

Источник волокон. Источником волокон является двигательное соматическое ядро, *nucleus nervi abducentis*, расположенное в дорсальной части моста. На ромбовидную ямку оно проецируется в области лицевого бугорка.

Локализация на основании мозга. Из мозга нерв выходит в борозде между мостом и пирамидой продолговатого мозга. Направляется вперед кнаружи и, прободая твердую мозговую оболочку, проходит посередине пещеристого синуса.

Выход из полости черепа. Из черепа выходит через верхнюю глазничную щель, *fissura orbitalis superior*.

Область иннервации: наружная прямая мышца глазного яблока, *m. rectus lateralis*.

ДОБАВОЧНЫЙ (ВИЛЛИЗИЕВ) НЕРВ (XI), *n. accessories*

Состав волокон. В состав нерва входят только двигательные соматические волокна.

Источник волокон. Источником волокон является два ядра *n.accessorii* – черепного и спинномозгового. Черепное ядро, *nucleus ambiguus*, расположено в дорсальной части продолговатого мозга. Аксоны нейронов этого ядра выходят из мозга позади олив и образуют черепной корешок, *radix cranialis*, добавочного нерва. Спинномозговое ядро, *nucleus spinalis nervi accessorii*, лежит в основании переднего столба серого вещества спинного мозга на уровне 5 верхних шейных

сегментов. Аксоны нейронов этого ядра образуют спинальный корешок, *radix spinalis*, добавочного нерва. Он поднимается внутри позвоночного канала, входит в полость черепа через большое затылочное отверстие и соединяется с черепным корешком, образуя общий ствол добавочного нерва.

Локализация на основании мозга. Многочисленные корешки нерва располагаются на боковой поверхности продолговатого мозга и в шейной части спинного мозга.

Выход из полости черепа. Из полости черепа добавочный нерв выходит через яремное отверстие.

Основные ветви и область иннервации. Добавочный нерв делится на внутреннюю, *r. internus*, и наружную, *r. externus*, ветви. Внутренняя ветвь образована волокнами краниального корешка и продолжает свой путь в составе глоточных и гортанных ветвей блуждающего нерва. Наружная ветвь представляет собой отделившийся спинальный корешок и обеспечивает иннервацию трапециевидной и грудино-ключично-сосцевидной мышц. Наружная ветвь направляется вниз и, пересекая внутреннюю яремную вену, проходит позади грудино-ключично-сосцевидной мышцы, отдавая ей часть двигательных волокон. Достигая переднего края трапециевидной мышцы, нерв разделяется на свои конечные ветви.

ПОДЪЯЗЫЧНЫЙ НЕРВ (XII), *n. hypoglossus*

Состав волокон. Нерв содержит только двигательные соматические волокна.

Источник волокон. Их источником является двигательное ядро, которое расположено в дорсальной части продолговатого мозга.

Локализация на основании мозга. Аксоны двигательных нейронов выходят из мозга 10 — 15 корешками на границе между пирамидой и оливой продолговатого мозга.

Выход из полости черепа. Из полости черепа нерв выходит через одноименный канал затылочной кости.

Область иннервации. Покидая полость черепа, нерв ложится между внутренней сонной артерией и внутренней яремной веной. Достигая заднего брюшка двубрюшной мышцы, поворачивает вперед и внутрь. Затем нерв проходит по наружной поверхности подъязычно-язычной мышцы и по внутренней поверхности челюстно-подъязычной мышцы, ниже язычного нерва. Вступая в толщу языка, подъязычный нерв заканчивается многочисленными ветвями ко всем собственным и скелетным мышцам языка.

Нерв принимает участие в образовании так называемой глубокой шейной петли, *ansa cervicalis profunda*. К подъязычному нерву присоединяются волокна 1-го шейного спинномозгового нерва и на определенном участке следуют в его составе. Затем в виде верхнего корешка, *radix superior*, они покидают подъязычный нерв и соединяются с нижним корешком, *radix inferior*, образованным двигательными волокнами 2-го и 3-го шейных спинномозговых нервов. При слиянии двух корешков и образуется шейная петля, которая охватывает внутреннюю яремную вену и иннервирует мышцы, расположенные ниже подъязычной кости.

СМЕШАННЫЕ НЕРВЫ

ТРОЙНИЧНЫЙ НЕРВ (V), *n. trigeminus*

Состав волокон. По составу волокон нерв смешанный, содержит чувствительные и двигательные волокна.

Источник волокон. Источником двигательных волокон является двигательное ядро, *nucleus motorius nervi trigemini*, расположенное в дорсолатеральной части покрывки моста. Источником чувствительных волокон является чувствительный ганглий, *ganglion trigeminale (Gasseri)*, расположенный в специальном углублении на передней поверхности пирамиды височной кости, *impressio trigemini*. Периферические отростки чувствительных нейронов направляются к областям иннервации, образуя три ветви нерва: глазной нерв (*n. ophthalmicus*), верхнечелюстной нерв (*n. maxillaris*) и нижнечелюстной нерв (*n. mandibularis*).

Центральные отростки чувствительных нейронов входят в мозг, где разделяются на меньший восходящий и больший нисходящий пучки. Нисходящий пучок формирует так называемый спинномозговой путь тройничного нерва, *tracrus spinalis nervi trigemini*. Этот путь, опускаясь в продолговатый, а затем спинной мозг, постепенно истончается, так как его волокна заканчиваются на нейронах одноименного ядра, *nucl. spinalis nervi trigemini*, которое идет из каудальных отделов моста до 2-го шейного сегмента спинного мозга. Причем положение ядра в верхних шейных сегментах идентично локализации студнеобразного вещества заднего рога, *substantia gelatinosa*, на протяжении остальных сегментов спинного мозга. Восходящий пучок направляется к двум другим ядрам: главному чувствительному, *nucl. principalis nervi trigemini*, расположенному в дорсальной части моста рядом с двигательным ядром, и среднемозговому, *nucl. mesencephalicus nervi trigemini*, которое находится в покрывке ножек мозга. Считается, что спинномозговое ядро получает импульсы от рецепторов болевой и температурной чувствительности, а мостовое — тактильной и проприоцептивной.

Локализация на основании мозга. На основании мозга нерв можно обнаружить на границе моста и средних ножек мозжечка в виде двух корешков: большего — чувствительного (*radix sensoria*) и меньшего — двигательного (*radix motoria*). В полости черепа нерв лежит между листками твердой мозговой оболочки в боковой стенке пещеристого синуса. Двигательная часть проходит под гассеровым узлом и присоединяется к третьей ветви тройничного нерва.

Выход из полости черепа. Глазной нерв — через верхнюю глазничную щель, *fissura orbitais superior*, верхнечелюстной нерв — через круглое отверстие, *foramen rotundum*; нижнечелюстной нерв — через овальное отверстие, *foramen ovale*.

Область иннервации:

1. Твердая мозговая оболочка.
2. Кожа лобно-теменной области волосистого покрова головы и лица.

3. Глазное яблоко и конъюнктив, слизистая оболочка носовой полости и околоносовых пазух, слизистая оболочка полости рта и передние две трети языка, зубы.

4. Чувствительная иннервация (проприоцептивная чувствительность) глазных и лицевых мышц, надкостницы костей лицевого черепа, височно-нижнечелюстного сустава.

5. Двигательная иннервация жевательных мышц, а также челюстно-подъязычной, двубрюшной (переднее брюшко) мышц, мышцы, напрягающей барабанную перепонку и мышцы, напрягающей небную занавеску.

Распределение областей иннервации между тремя ветвями тройничного нерва обусловлено особенностями формирования лицевой области в процессе эмбрионального развития. Глазной нерв иннервирует производные лобно-носового отростка, верхнечелюстной нерв — производные верхнечелюстного отростка первой висцеральной дуги, нижнечелюстной — производные нижнечелюстного отростка первой висцеральной дуги.

Глазной нерв, *n. ophthalmicus* (V_1)

Проходит по латеральной стенке пещеристого синуса. Отдает возвратную ветвь Арнольда или нерв палатки мозжечка, *r. tentorii*, который иннервирует твердую мозговую оболочку намета мозжечка, поперечного, прямого и верхнего каменистого синусов. Из полости черепа выходит через верхнюю глазничную щель и попадает в глазницу, предварительно разделившись на 3 ветви:

1. Слезный нерв, *n. lacrimalis* — располагается вблизи наружной стенки глазницы. Иннервирует кожу и конъюнктиву наружной части верхнего века, обеспечивает чувствительную иннервацию слезной железы.

2. Лобный нерв, *n. frontalis* — идет вперед вдоль верхней поверхности мышцы, поднимающей верхнее веко, располагаясь непосредственно под крышей глазницы. Немного не доходя до надглазничного края, разделяется на две конечные ветви: надглазничный и надблоковый нервы:

- Надглазничный нерв, *n. supraorbitalis* — проходит через надглазничную вырезку (отверстие) и иннервирует кожу и конъюнктиву средней части века, кожу лба, слизистую оболочку лобной пазухи.

- Надблоковый нерв, *n. supratrochlearis* — проходит выше блока верхней косой мышцы глазного яблока и огибает верхний глазничный край кнутри от надглазничного нерва, иннервирует кожу и конъюнктиву внутренней части верхнего века, участок кожи лба, прилежащий к срединной линии.

3. Носоресничный нерв, *n. nasociliaris* — идет вперед вдоль верхнего края медиальной прямой мышцы, отдавая следующие ветви:

- Соединительную ветвь с ресничным ганглием, *r. communicans*. Через эту ветвь чувствительные волокна, которые направлялись от глазного яблока в составе коротких ресничных нервов, покидают ганглий и далее следуют в составе носоресничного нерва.

- Длинные ресничные нервы, *nn. ciliares longi*, в числе 2-3 отходят от основного ствола в области его пересечения со зрительным нервом, прободают склеру, а затем проходят между склерой и собственно сосудистой оболочкой, достигая радужки.

- Задний решетчатый нерв, *n. ethmoidalis posterior*, проходит через заднее решетчатое отверстие и иннервирует клиновидную пазуху и решетчатые ячейки.

- Подблоковый нерв, *n. infratrochlearis*, покидает глазницу ниже блока верхней косой мышцы, иннервирует кожу и конъюнктиву медиальной части верхнего века, кожу корня носа.

- Передний решетчатый нерв, *n. ethmoidalis anterior*, проходя через переднее решетчатое отверстие, попадает в переднюю черепную ямку, где лежит на верхней поверхности горизонтальной пластинки решетчатой кости. Отсюда направляется в носовую полость через небольшую расщелину, расположенную сбоку от петушиного гребня. Иннервирует слизистую оболочку носовой полости. Его прямым продолжением является наружный носовой нерв, *r. nasalis externus*, который выходит из полости носа между носовой костью и верхним носовым хрящом и иннервирует кожу спинки, кончика и крыльев носа.

Таким образом, глазной нерв иннервирует кожу лба, верхнего века, конъюнктиву, глазное яблоко и его вспомогательный аппарат, спинку, крылья и кончик носа, слизистую оболочку верхней стенки носовой полости, лобной и клиновидной придаточных пазух, воздухоносные ячейки решетчатой кости.

Верхнечелюстной нерв, *n. maxillaris* (V_2)

Верхнечелюстной нерв проходит по боковой стенке пещеристого синуса, выходит из полости черепа через круглое отверстие и попадает в крыловидно-небную ямку. Оттуда нерв направляется в глазницу через нижнюю глазничную щель, получая название подглазничного нерва, *n. infraorbitalis*. Подглазничный нерв ложится в подглазничную борозду, а затем входит в одноименный канал, который покидает через подглазничное отверстие. Выйдя из канала, нерв делится на многочисленные мелкие ветви, которые расходятся радиально и иннервируют кожу нижнего века и щеки, боковой части носа и верхней губы.

Ветви:

1. Оболочечная ветвь, *r. meningeus*, иннервирует твердую мозговую оболочку средней черепной ямки.
2. Соединительные (ганглионарные, узловые) ветви, *rr. ganglionares*, — две коротких ветви к крыловидно-небному ганглию. Содержат чувствительные волокна, которые направляются из носовой полости, от неба и глотки, не прерываясь, проходят через узел и входят в состав верхнечелюстного нерва.
3. Задние верхние альвеолярные нервы (2-3), *nn. alveolares superiores posteriores*, из крыловидно-небной ямки направляются к бугру верхней челюсти и через альвеолярные отверстия проходят в каналы, расположенные в толще кости. Иннервируют верхние большие коренные зубы, прилежащие части десны и слизистую щеки, верхнечелюстную пазуху.
4. Скуловой нерв, *n. zygomaticus*, попадает в глазницу через нижнюю глазничную щель, затем поднимается по наружной стенке орбиты и разделяется на две ветви. Одна из конечных ветвей — скулолицевой нерв, *r. zygomaticofacialis*, выходит на лицо через одноименное отверстие на боковой поверхности скуловой кости, иннервируя кожу скуловой области. Другая конечная ветвь — скуловисочный

нерв, *r. zygomaticotemporalis*, появляется в височной области через скуловисочное отверстие на задней поверхности скуловой кости, принимая участие в иннервации кожи височной области.

5. Подглазничный нерв, *n. infraorbitalis*, попадает в глазницу через нижнюю глазничную щель, затем ложится в подглазничную борозду, где отдает средний верхний альвеолярный нерв, *r. alveolaris superior medius*, который опускается по боковой стенке верхнечелюстной пазухи, обеспечивая иннервацию верхних малых коренных зубов, прилежащей части десны и щеки. Затем подглазничный нерв направляется в подглазничный канал, где от него отходят передние верхние альвеолярные нервы (1-3), *rr. alveolares superiores anteriores*, спускающиеся вдоль передней стенки верхнечелюстной пазухи и обеспечивающие иннервацию верхних резцов и клыка. Небольшая конечная ветвь иннервирует часть боковой стенки и дна носовой полости.

Конечные ветви подглазничного нерва выходят из подглазничного отверстия, образуя малую гусиную лапку, и обеспечивают чувствительную иннервацию нижнего века, крыла носа и верхней губы.

Таким образом, верхнечелюстной нерв иннервирует кожу и конъюнктиву нижнего века, наружную стенку глазницы, крылья носа, кожу и слизистую щеки и верхней губы, верхние зубы и десны, слизистую оболочку боковой стенки носовой полости и верхнечелюстной пазухи.

Нижнечелюстной нерв, *n. mandibularis* (V₃)

Чувствительный и двигательный корешки нижнечелюстного нерва выходят из полости черепа через овальное отверстие и объединяются в единый нерв, который спускается между латеральной крыловидной мышцей снаружи и мышцей, напрягающей небную занавеску изнутри. Нерв разделяется на меньшую переднюю и большую заднюю части. Еще до деления от общего ствола отходят оболочечная ветвь и ветвь к медиальной крыловидной мышце.

Ветви:

1. Оболочечная ветвь, *r. meningeus*, возвращается в полость черепа через остистое отверстие и иннервирует твердую оболочку головного мозга средней черепной ямки.

2. Медиальный крыловидный нерв, *n. pterygoideus medialis*. Иннервирует одноименную мышцу. От этого нерва отходят две ветви: нерв мышцы, напрягающей небную занавеску, *n. muscoli tensoris velopalatini*, и нерв мышцы, напрягающей барабанную перепонку, *n. muscoli tensoris tympani*.

От переднего ствола нижнечелюстного нерва берут начало три двигательных ветви и одна чувствительная:

1. Жевательный нерв, *n. massetericus*, направляется кнаружи, проходит через вырезку нижней челюсти к внутренней поверхности жевательной мышцы и ее иннервирует.

2. Глубокие височные нервы (передний и задний), *nn. temporales profundi*, идут кверху на внутреннюю поверхность височной мышцы, обеспечивая ее иннервацию.

3. Латеральный крыловидный нерв, *n. pterygoideus lateralis*, иннервирует одноименную мышцу.

4. Щечный нерв, *n. buccalis*, чувствительный, направляется вперед, проходя между двумя головками латеральной крыловидной мышцы. На лице появляется из-под переднего края жевательной мышцы и иннервирует небольшой участок кожи щеки и слизистую оболочку щеки.

От заднего ствола нижнечелюстного нерва отходят две чувствительные ветви и одна смешанная.

1. Ушно-височный нерв, *n. auriculotemporalis*, у места возникновения двумя корешками охватывает среднюю оболочечную артерию, проходит по внутренней поверхности шейки нижней челюсти, а затем — позади височно-нижнечелюстного сустава, под околоушной железой, спереди от наружного слухового прохода. В области лица появляется у верхнего края околоушной слюнной железы, между ушной раковиной и поверхностными височными сосудами. Иннервирует кожу ушной раковины, наружного слухового прохода, наружную поверхность

барабанной перепонки и кожу височной области над ушной раковиной, височно-нижнечелюстной сустав, а также обеспечивает чувствительную иннервацию околоушной слюнной железы.

2. Язычный нерв, *n. lingualis*, опускается по наружной поверхности медиальной крыловидной мышцы, а затем направляется дугообразно вниз и вперед по внутренней поверхности нижней челюсти, проходит над поднижнечелюстной железой и подходит к нижней поверхности тела языка. Разделяясь на конечные ветви, обеспечивает чувствительную иннервацию передних двух третей языка и дна полости рта. В области нижнего края латеральной крыловидной мышцы к нему присоединяется ветвь лицевого нерва — барабанная струна.

3. Нижний альвеолярный нерв, *n. alveolaris inferior*, — смешанный. Входит в канал нижней челюсти, где отдает многочисленные ветви, образующие нижнее зубное сплетение. Его конечная ветвь — подбородочный нерв, *n. mentalis*, выходит из канала нижней челюсти через подбородочное отверстие и иннервирует кожу нижней губы и подбородка. У входа в канал нижней челюсти отдает двигательную ветвь — челюстно-подъязычный нерв, *n. mylohyoideus*, который иннервирует одноименную мышцу и отдает нервные волокна к переднему брюшку двубрюшной мышцы.

Таким образом, нижнечелюстной нерв иннервирует кожу и слизистую оболочку нижней губы, кожу нижней части лица, височной области и части ушной раковины, нижние зубы и десны, слизистую оболочку дна полости рта, щеки, задних отделов носовой полости, передних двух третей языка и мышцы — производные нижнечелюстного отростка первой висцеральной дуги.

ЛИЦЕВОЙ НЕРВ (VII), *n. facialis*

Состав волокон. Лицевой нерв — это смешанный нерв с вегетативными парасимпатическими волокнами. Нерв содержит двигательные, чувствительные и вегетативные парасимпатические волокна. В составе лицевого нерва чувствительные и вегетативные парасимпатические волокна выделяют отдельно

как промежуточный нерв, *n. intermedius*, (XIII пара черепных нервов, или нерв Врисберга).

Источник волокон. Источником двигательных волокон является двигательное ядро лицевого нерва, *nucleus nervi facialis*, расположенное в дорсальной части моста, кпереди от ядра отводящего нерва. Это ядро характеризуется определенной сомато-топической организацией, т. е. состоит из отдельных клеточных групп, каждая из которых иннервирует определенную мышцу или группу мышц. Аксоны двигательных нейронов проходят кнутри от ядра VI пары, огибают его, образуя так называемое внутреннее коленце лицевого нерва, и идут в вентролатеральном направлении. Источником преганглионарных парасимпатических волокон является верхнее слюноотделительное ядро, *nucl. salivatorius superior*, расположенное в покрышке моста. Оно занимает дорсолатеральное положение по отношению к двигательному ядру лицевого нерва. Источником чувствительных волокон является чувствительный ганглий, *ganglion geniculi*, расположенный в коленце лицевого канала височной кости. Центральные отростки чувствительных нейронов входят в мост и заканчиваются на ядре одиночного пути, *nucl. tractus solitarii*.

Локализация на основании мозга. Нерв выходит из мозга в мосто-мозжечковом углу.

Выход из полости черепа. Пробождая твердую мозговую оболочку, нерв направляется во внутренний слуховой проход, на дне которого находится отверстие, ведущее в канал лицевого нерва. Двигательные волокна, повторяя все изгибы лицевого канала, выходят из пирамиды височной кости через шиловосцевидное отверстие, и погружаются в толщу околоушной слюнной железы. Здесь между двигательными волокнами образуется мощное околоушное нервное сплетение, из которого выходят основные двигательные ветви лицевого нерва, образующие большую гусиную лапку. От лицевого нерва в пределах лицевого канала отходят боковые ветви: большой каменистый нерв, *n. petrosus major*, и барабанная струна, *chorda tympani*. Большой каменистый нерв формируется у узла коленца. Содержит преганглионарные парасимпатические

волокна из верхнего слюноотделительного ядра. Покидая канал лицевого нерва, последовательно проходит через следующие образования: канал, расщелину и борозду большого каменистого нерва, рваное отверстие, а затем через крыловидный канал входит в крыловидно-небную ямку. Барабанная струна образуется тотчас над шилососцевидным отверстием. Она содержит чувствительные волокна, которые являются дендритами нейронов ганглия коленца, и вегетативные преганглионарные парасимпатические волокна из верхнего слюноотделительного ядра. Нерв входит в барабанную полость около заднего края барабанной перепонки. Затем он направляется вперед, проходя над барабанной перепонкой, и пересекает основание ручки молоточка. Из барабанной полости выходит через каменисто-барабанную щель и попадает в подвисочную ямку, где присоединяется к язычному нерву V пары.

Основные ветви и область иннервации. Двигательные волокна лицевого нерва иннервирует мышцы, производные второй висцеральной дуги: мимические мышцы, подкожную мышцу шеи, стремянную мышцу, шилососцевидную мышцу и заднее брюшко двубрюшной мышцы. К области иннервации из околоушного нервного сплетения отходят следующие ветви:

1. Стременной нерв, *n. stapedi*, отходит внутри лицевого канала и направляется к одноименной мышце, расположенной в барабанной полости.
2. Задний ушной нерв, *n. auricularis posterior*, начинается непосредственно под шилососцевидным отверстием, направляется назад и кверху, иннервируя заднюю ушную мышцу и затылочное брюшко надчерепной мышцы.
3. Шилоподъязычная ветвь, *r. stylohyoideus*, иннервирует одноименную мышцу и отдает двигательную веточку к заднему брюшку двубрюшной мышцы.
4. Височная ветвь, *r. temporalis*, появляется у верхнего края околоушной железы и иннервирует переднюю и верхнюю ушные мышцы, лобное брюшко надчерепной мышцы, круговую мышцу глаза и мышцу, сморщивающую бровь.
5. Скуловая ветвь, *r. zygomaticus*, появляется у переднего края околоушной железы и иннервирует круговую мышцу глаза.

6. Щечная ветвь, *r. buccalis*. появляется у переднего края железы, ниже ее выводного протока и иннервирует щечную мышцу, мышцы верхней губы и окружности носа.

7. Краевая ветвь, *r. marginalis mandibulae* появляется в нижнем отделе переднего края железы и иннервирует мышцы нижней губы и круговую мышцу рта.

8. Шейная ветвь, *г. colli*, появляется у нижнего края железы и иннервирует подкожную мышцу шеи.

Преганглионарные парасимпатические волокна большого каменистого нерва вступают в крылонебный вегетативный узел и переключаются в его нейронах, аксоны которых образуют постганглионарные волокна. Последние, в составе ветвей тройничного нерва, направляются к областям иннервации:

- через нижнюю глазничную щель к слезной железе, присоединившись к скуловому нерву, *n. zygomaticus*, затем — к слезному нерву, *n. lacrimalis*.
- через клиновидно-небное отверстие к железам слизистой оболочки носовой полости, присоединившись к задним носовым нервам, *nn. nasales posteriores*.
- через большой небный канал к железам слизистой оболочки ротовой полости, присоединившись к небным нервам, *nn. palatini*.

Барабанная струна. Её чувствительные волокна обеспечивают вкусовую иннервацию передних двух третей языка. При этом вкусовые волокна, которые являются периферическими отростками чувствительных нейронов ганглия коленца, идут в составе язычного нерва и заканчиваются во вкусовых луковицах слизистой оболочки языка. Преганглионарные парасимпатические волокна подходят к поднижнечелюстному узлу, *ganglion submandibulare*, и подъязычному узлу, *ganglion sublinguale*, где переключаются на новые нейроны, аксоны которых образуют постганглионарные волокна, обеспечивающие секреторную иннервацию поднижнечелюстной и подъязычной слюнных желез и мелких слюнных желез нижней половины полости рта.

Таким образом, лицевой нерв иннервирует все мимические мышцы и их производные (двигательные волокна); проводит вкусовые импульсы от передней 2/3 языка в ЦНС (чувствительные волокна); обеспечивает секреторной

иннервацией все железы головы (слезная, большие и малые слюнные железы, железы слизистой носа), кроме околоушной слюнной железы (вегетативные волокна).

ЯЗЫКОГЛОТОЧНЫЙ НЕРВ (IX), n. glossopharyngeus

Состав волокон. Нерв содержит чувствительные и двигательные соматические и вегетативные парасимпатические волокна.

Источник волокон. Источником двигательных волокон является двойное ядро, *nucl. ambiguus*, расположенное позади нижней оливы, в дорсальной части продолговатого мозга. Источником чувствительных волокон являются верхний и нижний чувствительные ганглии, *ganglion superius et inferius*, расположенные в области яремного отверстия. Периферические отростки чувствительных нейронов направляются к областям иннервации, а центральные отростки входят в мозг и заканчиваются на нейронах ядра одиночного пути, *nucl. tractus solitarii*, расположенного в дорсальной части продолговатого мозга. Источником преганглионарных парасимпатических волокон является нижнее слюноотделительное ядро, *nucl. salivatorius inferior*, которое также залегает в дорсальной части продолговатого мозга. Оно занимает положение позади двигательного и кнутри от чувствительного ядер.

Локализация на основании мозга. На основании мозга 5-6 корешков языкоглоточного нерва располагаются в борозде позади олив – здесь нерв выходит из продолговатого мозга.

Выход из полости черепа. Из полости черепа выходит через яремное отверстие, *foramen jugulare*.

Основные ветви и область иннервации. Языкоглоточный нерв сначала проходит в составе основного сосудисто-нервного пучка шеи, затем, огибая шилоглоточную мышцу, поворачивает вперед и ложится между верхним и средним констрикторами глотки. По ходу нерв отдает ряд ветвей:

1. Барабанный нерв, *n. tympanicus*, формируется у нижнего ганглия, в каменистой ямочке наружного основания черепа. Он содержит чувствительные и

преганглионарные парасимпатические волокна. Через одноименный каналец барабанный нерв попадает в барабанную полость и здесь распадается на ветви, которые образуют барабанное сплетение, *plexus tympanicus*. В образовании сплетения участвуют чувствительные волокна, которые обеспечивают иннервацию слизистой оболочки среднего уха. Преганглионарные парасимпатические волокна покидают барабанную полость в виде вегетативного, малого каменистого нерва, *n. petrosus minor*. Он последовательно проходит через канал, щель и борозду малого каменистого нерва, покидает череп через клиновидно-каменистую щель и подходит к ушному узлу, *ganglion oticum*, где преганглионарные волокна прерываются. Постганглионарные волокна в составе ушно-височного нерва, *n. auriculotemporalis*, достигают околоушной слюнной железы, обеспечивая ее секреторную иннервацию.

2. Синусная ветвь, *r. sinus caroticus*. иннервирует сонный гломус и сонный синус. Сонным синусом, *sinus caroticus*, называют локальное расширение терминальной части общей сонной артерии или начальной части внутренней сонной артерии. На этом участке средняя оболочка артериальной стенки истончается, тогда как наружная оболочка, более выражена и содержит многочисленные нервные окончания, которые и являются концевыми разветвлениями чувствительных волокон языкоглоточного нерва. Рецепторный аппарат сонной пазухи представлен барорецепторами, которые реагируют на повышение артериального давления. При их раздражении возникает рефлекторное замедление частоты сердечных сокращений и расширение артериол. Сонный гломус, *glomus caroticum*, — небольшое красновато-коричневое образование, расположенное позади бифуркации общей сонной артерии, которое содержит хеморецепторы, реагирующие на избыток углекислого газа и снижение напряжения кислорода в крови. При раздражении рецепторов происходит рефлекторное повышение артериального давления, частоты дыхания и сердцебиения.

3. Ветвь шилоглоточной мышцы, *r. m. stylopharyngei*, отдает двигательные волокна к шилоглоточной мышце.

4. Глоточные ветви, *rr. pharyngei*, обеспечивают чувствительную иннервацию слизистой оболочки глотки, миндалин и мягкого неба. Вместе с ветвями блуждающего нерва и симпатическими нервами участвуют в образовании глоточного сплетения.

5. Миндаликовые ветви, *rr. tonsillares*, самостоятельно отходят от основного ствола языкоглоточного нерва, обеспечивая чувствительную иннервацию слизистой оболочки небных дужек и миндалин.

6. Язычные ветви, *rr. linguales*, являются конечными ветвями языкоглоточного нерва, которые входят в орган под шиловязычной мышцей и иннервируют слизистую оболочку задней трети языка. Эти ветви являются проводниками общей и вкусовой чувствительности задней трети языка.

Таким образом, языкоглоточный нерв дает чувствительную иннервацию слизистой оболочки среднего уха, глотки, миндалин, мягкого неба и корня языка, а так же рефлексогенных зон в области бифуркации общей сонной артерии. Вегетативные волокна обеспечивают парасимпатической иннервацией околоушную слюнную железу. Двигательные волокна иннервирует шилоглоточную мышцу.

БЛУЖДАЮЩИЙ НЕРВ (X), *n. vagus*

Состав волокон. По составу волокон нерв является смешанным. Содержит чувствительные, двигательные и вегетативные парасимпатические волокна.

Источник волокон. Источником двигательных волокон является двойное ядро, *nucl. ambiguus*, расположенное в дорсальной части продолговатого мозга, позади ядер нижней оливы. Чувствительные волокна образованы отростками псевдоуниполярных нейронов верхнего и нижнего узлов, *ganglion superius et inferius*, которые лежат в области яремного отверстия. Центральные отростки чувствительных нейронов заканчиваются на нервных клетках одиночного ядра, *nucl. tractus solitarii*, а периферические входят в состав ветвей блуждающего нерва. Источником преганглионарных парасимпатических волокон является заднее ядро, *nucl. dorsalis n. vagi*, которое локализуется в дорсальной части

продолговатого мозга и проецируется в треугольник блуждающего нерва ромбовидной ямки.

Локализация на основании мозга. На основании мозга 10 - 12 корешков блуждающего нерва располагаются позади олив ниже IX пары – здесь нерв выходит из продолговатого мозга.

Выход из полости черепа. Из полости черепа блуждающий нерв выходит через яремное отверстие.

Основные ветви и область иннервации блуждающего нерва распространяются в пределах головы, шеи, грудной и брюшной полостей.

На голове нерв отдает две чувствительные ветви, которые образованы периферическими отростками чувствительных нейронов верхнего узла:

1. Оболочечная ветвь, *r. meningeus*. иннервирует твердую мозговую оболочку задней черепной ямки.
2. Ушная ветвь, *r. auricularis*, иннервирует медиальную поверхность ушной раковины, дно наружного слухового прохода и прилежащую часть барабанной перепонки.

На шее блуждающий нерв входит в состав основного сосудисто-нервного пучка данной области, где проходит сначала между внутренней, а затем - общей сонной артерией и внутренней яремной веной. На шее он отдает ряд смешанных ветвей.

1. Глоточные ветви, *rr. pharyngei*. Нерв направляется вперед, проходя между наружной и внутренней сонными артериями к стенке глотки. При этом двигательные волокна участвуют в иннервации всех мышц глотки, кроме шилоглоточной, и всех мышц мягкого неба, кроме мышцы, напрягающей небную занавеску. Чувствительные и вегетативные волокна иннервируют слизистую оболочку глотки, образуя глоточное сплетение совместно с глоточными ветвями языкоглоточного нерва и симпатическими волокнами.
2. Верхний гортанный нерв, *n. laryngeus superior*. Направляется вниз и внутрь, проходя позади внутренней сонной артерии. Делится на двигательную (наружную) и чувствительную (внутреннюю) ветви. Тонкая наружная ветвь в сопровождении верхней щитовидной артерии опускается позади щитовидной

железы, достигая области иннервации — перстнещитовидной мышцы. Внутренняя ветвь вместе с верхней гортанной артерией прободает щитоподъязычную мембрану и обеспечивает чувствительную иннервацию слизистой оболочки гортани выше голосовых складок.

3. Верхние шейные сердечные ветви, *rr. cardiaci cervicales superiores*, обычно это 2—3 нерва, которые спускаются в грудную полость и участвуют в образовании сердечного сплетения.

4. Возвратный гортанный нерв, *n. laryngeus recurrens*. Эта ветвь отходит от ствола блуждающего нерва уже в грудной полости, но сразу возвращается на шею, огибая снизу слева дугу аорты, а справа — подключичную артерию. Он проходит в борозде между трахеей и пищеводом, участвуя в иннервации начального отдела каждого из этих органов, и отдает нижние шейные сердечные ветви, *rr. cardiaci cervicales inferiores*. Располагаясь позади щитовидной железы, возвратный гортанный нерв находится в сложных топографо-анатомических взаимоотношениях с нижней щитовидной артерией. Нерв может проходить спереди и позади артерии, а также располагаться между ее ветвями. Подходя к гортани, получает название нижнего гортанного нерва, *n. laryngeus inferior*, который обеспечивает иннервацию всех мышц органа, кроме перстнещитовидной, и его слизистой оболочки ниже голосовых складок. Возвратный гортанный нерв — это последняя ветвь блуждающего нерва, которая содержит соматические двигательные волокна. Остальные его ветви содержат чувствительные и вегетативные парасимпатические волокна.

В грудной полости нерв посылает ветви к бронхам (*rr. bronchiales*), пищеводу (*rr. esophagei*) и сердцу (*rr. cardiaci thoracici*), которые образуют органные сплетения: бронхо-легочное, пищеводное и сердечное, соответственно. При этом правый и левый блуждающие нервы имеют разные топографо-анатомические взаимоотношения с соседними органами и сосудисто-нервными образованиями.

Правый блуждающий нерв опускается в грудную полость, располагаясь сначала позади и снаружи от плечевого ствола, а затем между трахеей и терминальной частью непарной вены. Проходя позади корня правого легкого,

нерв принимает участие в образовании легочного сплетения и пищеводного сплетения.

Левый блуждающий нерв опускается в грудную полость, проходя между левыми общей сонной и подключичной артериями, затем пересекает дугу аорты, отклоняется в дорсальном направлении и оказывается позади корня легкого. Нерв участвует в образовании легочного и пищеводного сплетений.

Из пищеводного сплетения формируются два блуждающих ствола: передний и задний, *trunci vagales anterior et posterior*. Оба ствола спускаются вниз по передней и задней поверхностям пищевода соответственно и проникают в брюшную полость через пищеводное отверстие диафрагмы. В образовании переднего ствола участвует, главным образом, левый блуждающий нерв, тогда как задний ствол, в основном, сформирован волокнами правого нерва.

В брюшной полости передний ствол делится на ветви, которые иннервируют переднюю стенку желудка, *rr. gastrici anteriores*, и отдает крупную печеночную ветвь, *r. hepaticus*. Последняя поднимается к воротам печени, посылая ветвь к привратнику желудка. Задний ствол разделяется на ветви, которые иннервируют заднюю стенку желудка, *rr. gastrici posteriores*. Крупные ветви, *rr. coeliaci*, заднего ствола направляются к чревному и верхнему брыжеечному сплетениям, вместе с симпатическими нервами осуществляя иннервацию поджелудочной железы, тонкой кишки и толстой кишки до сигмовидной ободочной.

Таким образом, ветви блуждающего нерва входят в состав вегетативных сплетений брюшной полости, обеспечивая парасимпатическую и чувствительную иннервацию желудка, селезенки, печени, поджелудочной железы, тонкой кишки и толстой кишки до сигмовидной ободочной. При этом преганглионарные волокна прерываются в нейронах в интрамуральных ганглиев, находящихся в стенках органов. Раздражение блуждающего нерва приводит к сужению просвета бронхов, уменьшению частоты сердечных сокращений, усилению перистальтики и секреции желез желудочно-кишечного тракта.

РЕКОМЕНДУЕМАЯ ЛИТЕРАТУРА

Основная:

1. Привес, Михаил Григорьевич. Анатомия человека: учебник для рос. и иностранных студ. мед. вузов и фак., рекомендован Упр. УЗ МЗ РФ / М. Г. Привес, Н. К. Лысенков, В. И. Бушкович. - 12-е изд., перераб. и доп. - СПб. : СПбМАПО, 2009. - 720 с.: ил. - (Учебная литература для студентов медицинских вузов). - ISBN 5-98037-028-5

2. Гайворонский Иван Васильевич. Нормальная анатомия человека: в 2 т. : учебник для мед. вузов рек. Департаментом науч.-исслед. и образ. мед. учреждений МЗ РФ / И. В. Гайворонский ; рец. Л. Л. Колесников, рец. А. К. Косоуров. - 5-е изд., испр. и доп. - СПб. : СпецЛит, 2007.

[Гайворонский, И.В. Нормальная анатомия человека \[Электронный ресурс\]: учебник для мед. вузов в 2-х томах / И. В. Гайворонский. - 7-е изд., испр. и доп.- СПб. : СпецЛит, 2011.- Т. 1. - 560 с. – Режим доступа: <http://www.studmedlib.ru/book/ISBN9785299003536.html>.](http://www.studmedlib.ru/book/ISBN9785299003536.html)

[Гайворонский, И.В. Нормальная анатомия человека \[Электронный ресурс\]: учебник для мед. вузов в 2-х томах / И.В. Гайворонский. - 7-е изд., испр. и доп. - СПб. : СпецЛит, 2011.- Т. 2. - 423 с. – Режим доступа: <http://www.studmedlib.ru/book/ISBN9785299003543.html>.](http://www.studmedlib.ru/book/ISBN9785299003543.html)

Дополнительная:

1. Сапин Михаил Романович. Атлас нормальной анатомии человека : учебное пособие для студ. мед. вузов : в 2 т. / М. Р. Сапин, Д. Б. Никитюк, Э. В. Швецов. - М. : МЕДпресс-информ, 2004 - . - ISBN 5-98322-059-4. Т. 2. - 2004. - 483 с. - ISBN 5-98322-061-6

2. Синельников, Рафаил Давидович. Атлас анатомии человека : в 4 т. / Р. Д. Синельников, Я. Р. Синельников. - 2-е изд., стереотип. - М. : Медицина, 1996 - Т. 4 : Учение о нервной системе и органах чувств : атлас. - 1996. - 320 с. : ил. - ISBN 5-225-02723-7

3. Анатомия черепных и спинномозговых нервов: руководство / под ред. М. А. Корнева, О. С. Кульбах ; сост. : М. А. Корнев, О. С. Кульбах, С. В. Леонтьев, И. Н. Соколова. - СПб. : Фолиант, 2004. - 104 с. : рис. - Сост. указ. на обороте тит. л. - ISBN 5-93929-104-X

4. Крылова Нина Васильевна. Анатомия органов чувств (в схемах и рисунках) [Текст] : атлас-пособие / Н. В. Крылова, Л. В. Наумец. - М. : Изд-во Ун-та дружбы народов, 1991. - 95 с.

КОНТРОЛЬНЫЕ ВОПРОСЫ:

1. Перечислите по порядку все 12 пар черепных нервов.
2. На какие группы делятся черепные нервы по составу волокон?
3. Расскажите об обонятельных нервах.
4. Как и где формируется зрительный нерв?
5. Какие ветви выделяют у глазодвигательного нерва? Какие мышцы иннервирует каждая ветвь?
6. В каком месте выходит из мозга блоковой нерв?
7. Ветви тройничного нерва: название каждой из них, выход из черепа, состав волокон и зона иннервации?
8. На какие нервы делится в глазнице первая ветвь тройничного нерва?
9. Перечислите ветви, которые отходят от подглазничного нерва? Куда каждая из этих ветвей направляется?
10. Где берет начало большой каменистый нерв, куда направляется?
11. Какие мышцы иннервируются ветвями нижнечелюстного нерва?
12. Какие ветви отходят от лицевого нерва в лицевом канале?
13. Какие двигательные ветви отходят от лицевого нерва и какие мышцы они иннервирует?
14. Где расположены чувствительные узлы преддверно-улиткового нерва?
15. Какие ветви отходят от языкоглоточного нерва. Какая из этих ветвей иннервирует околоушную слюнную железу?
16. На какие отделы топографически делится блуждающий нерв?
17. Топография отдельных частей блуждающего нерва: ветви головной, шейной, грудной частей (их состав, ход, зона иннервации)?
18. В образовании какого сплетения участвует блуждающий нерв?
19. Из каких корешков формируется добавочный нерв? Какие ветви от него отходят?
20. Какие мышцы иннервирует подъязычный нерв?

ТЕСТОВЫЕ ЗАДАНИЯ:

1. Рецепторы обоняния расположены в:

- a. Слизистой оболочке верхнего носового хода и перегородки носа
- б. Substantia perforata anterior
- в. Trigonum olfactorium
- г. Bulbus olfactorius

2. Корковый центр обоняния находится в:

- a. Trigonum olfactorium
- б. Substantia perforata anterior
- в. Uncus
- г. Corpora mamillaria

3. Подкорковыми зрительными центрами являются:

- a. Corpus geniculatum mediale
- б. Corpus geniculatum laterale
- в. Pulvinar thalami
- г. Colliculi superiores

4. Корковый конец зрительного анализатора расположен в:

- a. Gyrus cinguli
- б. Facies medialis lobi occipitalis
- в. Uncus
- г. Gyrus supramarginalis

5. Рецепторы слухового аппарата расположены в:

- a. Macula
- б. Sacculus
- в. Utriculus
- г. Organum spirale

6. Первый нейрон проводящего пути слухового анализатора расположен в:

- a. Ganglion superius

б. Ganglion spinale

в. Ganglion spirale

г. Ganglion vestibulare

7. Второй нейрон проводящего пути слухового анализатора локализуется в:

а. Nucleus corporis trapezoidei

б. Nucleus cochlearis dorsalis

в. Nucleus solitarius

г. Nucleus pontinus

8. Перекрест проводящего пути слухового анализатора осуществляется в:

а. Decussatio dorsalis tegmenti

б. Decussatio pyramidum

в. Corpus trapezoideum

г. Decussatio lemniscorum

9. Подкорковые центры слуха расположены в:

а. Colliculi superiores

б. Colliculi inferiores

в. Corpus geniculatum mediale

г. Corpus geniculatum laterale

10. Кортикальный конец слухового анализатора расположен в:

а. Gyrus angularis

б. Gyrus supramarginalis

в. Gyrus temporalis superior

г. Pars triangularis

11. Рецепторы вестибулярного аппарата расположены в:

а. Ampulla membranacea anterior

б. Ductus cochlearis

в. Ampulla membranacea lateralis

г. Utriculus

12. Первый нейрон проводящего пути вестибулярного аппарата

локализуется в:

- a. Ganglion trigeminale
- б. Ganglion spinale
- в. Ganglion spirale
- г. Ganglion vestibulare

13. Второй нейрон проводящего пути вестибулярного аппарата

локализуется в:

- a. Nucleus cochlearis ventralis
- б. Nucleus vestibulans medialis
- в. Nucleus cochlearis dorsalis
- г. Nucleus vestibularis inferior

14. К ядрам nervus oculomotorius относятся:

- a. Nucleus tractus solitarius
- б. Nucleus salivatorius inferior
- в. Nucleus motorius
- г. Nucleus accessorius

15. Nervus oculomotorius выходит из черепа через:

- a. Foramen ovale
- б. Fissura orbitalis superior
- в. Fissura orbitalis inferior
- г. Canalis opticus

16. К ядрам nervus trigeminus относятся:

- a. Nucleus mesencephalicus
- б. Nucleus pontinus
- в. Nucleus ambiguus
- г. Nucleus spinalis

17. Кожу лица иннервируют ветви нервов:

- a. Nervus facialis
- б. Nervus ophthalmicus
- в. Nervus maxillaris
- г. Nervus mandibularis

18. Nervus ophthalmicus выходит из черепа через:

- a. Canalis opticus
- б. Fissura orbitalis superior
- в. Fissura orbitalis inferior
- г. Foramen ovale

19. Nervus maxillaris выходит из черепа через:

- a. Fissura orbitalis superior
- б. Foramen rotundum
- в. Foramen ovale
- г. Foramen spinosum

20. Nervus mandibularis выходит из черепа через:

- a. Foramen ovale
- б. Foramen spinosum
- в. Foramen rotundum
- г. Foramen stylomasloideum

21. К ядрам nervus facialis относятся:

- a. Nucleus salivatorius superior
- б. Nucleus salivatorius inferior
- в. Nucleus motorius
- г. Nucleus tractus solitari

22. В canalis facialis от nervus facialis отходят ветви:

- a. Rami zygomatici
- б. Nervus petrosus major
- в. Chorda tympani

г. Nervus stapedius

23. Plexus parotideus образует:

а. Nervus facialis

б. Nervus auriculotemporalis

в. Nervus buccalis

г. Nervus alveolaris inferior

24. Nervus facialis выходит из черепа через:

а. Foramen ovale

б. Foramen stylomastoideum

в. Fissura petrotympanica

г. Foramen spinosum

25. К ядрам nervus glossopharyngeus относятся:

а. Nucleus tractus solitari

б. Nucleus salivatorius inferior

в. Nucleus ambiguus

г. Nucleus accessories

26. Nervus glossopharyngeus выходит из черепа через:

а. Fissura orbitalis superior

б. Foramen ovale

в. Foramen rotundum

г. Foramen jugulare

27. К ядрам nervus vagus относятся:

а. Nucleus solitarius

б. Nucleus salivatorius inferior

в. Nucleus ambiguus

г. Nucleus accessories

28. Ветвями nervus vagus являются:

а. Nervus laryngeus recurrens

б. Nervus tympanicus

в. Rami bronchiales

г. Rami pharyngei

29. Источником иннервации жевательных мышц является:

а. Nervus facialis

б. Nervus ophthalmicus

в. Nervus maxillaris

г. Nervus mandibularis

30. Ветвь глазного нерва, иннервирующая слезную железу и наружный угол глазной щели, называется:

а. Nervus lacrimalis

б. Nervus mandibularis

в. Nervus buccalis

г. Nervus massetericus

31. Нервы, которые отходят от ресничного узла внутрь глазного яблока называются:

а. Nervi ciliares breves

б. Nervus ophthalmicus

в. Nervus maxillaris

г. Nervus lingualis

32. Нервы, которые отходят от крылонебного узла и иннервируют слизистую оболочку мягкого неба, называются:

а. Nervi palatini minores

б. Nervus nasopalatinus

в. Nervus infraorbitalis

г. Nervus sublingualis

33. Нерв, от которого отходят верхние альвеолярные ветви (к верхним зубам) называется:

а. Nervus infraorbitalis

б. Nervus alveolaris inferior

в. Nervus mentalis

г. Nervus buccalis

34. Нерв, который отходит от нижнечелюстного нерва и иннервирует околоушную слюнную железу, называется:

а. Nervus auriculotemporalis

б. Nervus pterygoideus lateralis

в. Nervus mentalis

г. Nervus lingualis

35. Ветвями nervus trigeminus являются:

а. Nervus maxillaris

б. Nervus mandibularis

в. Nervus ophthalmicus

г. Nervus opticus

36. Структура, которая проводит обонятельные ощущения и располагается между обонятельной луковицей и обонятельным треугольником называется:

а. Tractus olfactorius

б. Bulbus olfactorius

в. Nervus opticus

г. Nervus olfactorius

37. Нерв, иннервирующий верхнюю косую мышцу глаза, называется:

а. Nervus trochlearis

б. Nervus oculomotorius

в. Nervus maxillaris

г. Nervus buccalis

38. В сетчатке находятся следующие нейроны зрительного проводящего пути:

а. Палочковидные нейроны

б. Биполярные нейроны

в. Псевдоуниполярные нейроны

г. Мультиполярные нейроны

39. Ветвями nervus ophthalmicus являются:

а. Nervus lacrimalis

б. Nervus infraorbitalis

в. Nervus frontalis

г. Nervus nasociliaris

40. Nervus vagus выходит из черепа через:

а. Foramen spinosum

б. Foramen ovale

в. Foramen rotundum

г. Foramen jugulare

Эталоны ответов к тестовым заданиям:

1. а	2. в	3. б; в	4. а	5. г	6. в	7. б	8. в	9. б; в
10. в	11.а;в;г	12. г	13.б г	14. в	15. б	16.а;б;г	17.б;в;г	18. б
19. б	20. в	21.а;в;г	22.б;в;г	23. а	24. б	25.а;б;в	26. г	27.а;в
28.а;в;г	29. г	30. а	31. а	32.а;б	33. а	34. а	35.а;б;в	36. а
37. а	38. г	39.а;в;г	40. г					

СИТУАЦИОННЫЕ ЗАДАЧИ [2]:

Задача № 1

У больного с переломом основания черепа, линия которого проходит по дну передней черепной ямки, нарушено обоняние. Кроме того, отмечено истечение какой-то жидкости из полости носа. Дайте анатомическое объяснение отмеченных феноменов.

Задача № 2

Какие нарушения могут возникнуть у больного при повреждении глазодвигательного нерва? Дайте анатомическое обоснование.

Задача № 3

У больного выявлено смещение зрачка кнутри, движение глаза кнаружи невозможно (сходящееся косоглазие). О поражении какого нерва, можно сделать предположение?

Задача № 4

В неврологической клинике на обследовании и лечении находятся больные А и Б. У больного А выявлены нарушения иннервации (парез) мимической мускулатуры на одной стороне лица. У больного Б отмечается нарушение иннервации (парез) мимической мускулатуры на одной стороне и нарушение вкусовой чувствительности на той же половине языка. На каком уровне произошло повреждение лицевого нерва в первом и втором случаях? Дайте анатомическое обоснование.

Задача № 5

В клинику поступили двое больных с оскольчатыми переломами нижней челюсти и симптомами нарушения чувствительной иннервации передних $2/3$ языка на одной его стороне. Но у больного А отсутствует общая чувствительная иннервация (болевая, температурная, тактильная), а у больного Б помимо этого и вкусовая. Чем можно анатомически объяснить эту клиническую картину и ее различия у больных?

Задача № 6

При вставлении ушной воронки в наружный слуховой проход у больных возможно покашливание, ощущение «першения» в горле. Чем это может быть вызвано? Дайте анатомическое обоснование.

ЭТАЛОНЫ ОТВЕТОВ НА СИТУАЦИОННЫЕ ЗАДАЧИ [2]:

Задача № 1

Ответ. Срединная часть дна передней черепной ямки представлена решетчатой пластинкой (*lamina cribrosa*) одноименной кости. Через ее отверстия из зоны верхнего носового хода в полость черепа проникают обонятельные нити (*filae olfactoriae*), в целом рассматриваемые как одноименный нерв. Их разрыв при переломе пластинки и ведет к расстройствам обоняния. Сопутствующее повреждение оболочек мозга в этой зоне с нарушением герметичности подпаутинного пространства и может привести к истечению в полость носа спинномозговой жидкости (носовая ликворея).

Задача № 2

Ответ. Глазодвигательный нерв иннервирует наружные мышцы глаза, кроме отводящей (латеральной прямой мышцы) и верхней косой. Кроме того, он иннервирует мышцу, поднимающую верхнее веко. Его парасимпатические волокна участвуют в зрачковом рефлекс, контролируя мышцу, суживающую зрачок. Повреждение нерва ведет к косоглазию, опущению (птозу) верхнего века и стойкому расширению зрачка.

Задача № 3

Ответ. Отводящего нерва. Именно он иннервирует латеральную прямую мышцу глаза, имея антагонистом медиальную прямую мышцу. При параличе латеральной прямой превалирующий тонус медиальной мышцы сместит зрачок в сторону носа.

Задача № 4

Ответ. У больного А произошло повреждение лицевого нерва в его костном канале в височной кости уже после отхождения барабанной струны со вкусовыми волокнами (немного выше шилососцевидного отверстия), поэтому вкусовая иннервация языка сохранена. В случае с больным Б поврежден ствол лицевого нерва до ее отхождения, соответственно он содержал и вкусовые волокна.

Задача № 5

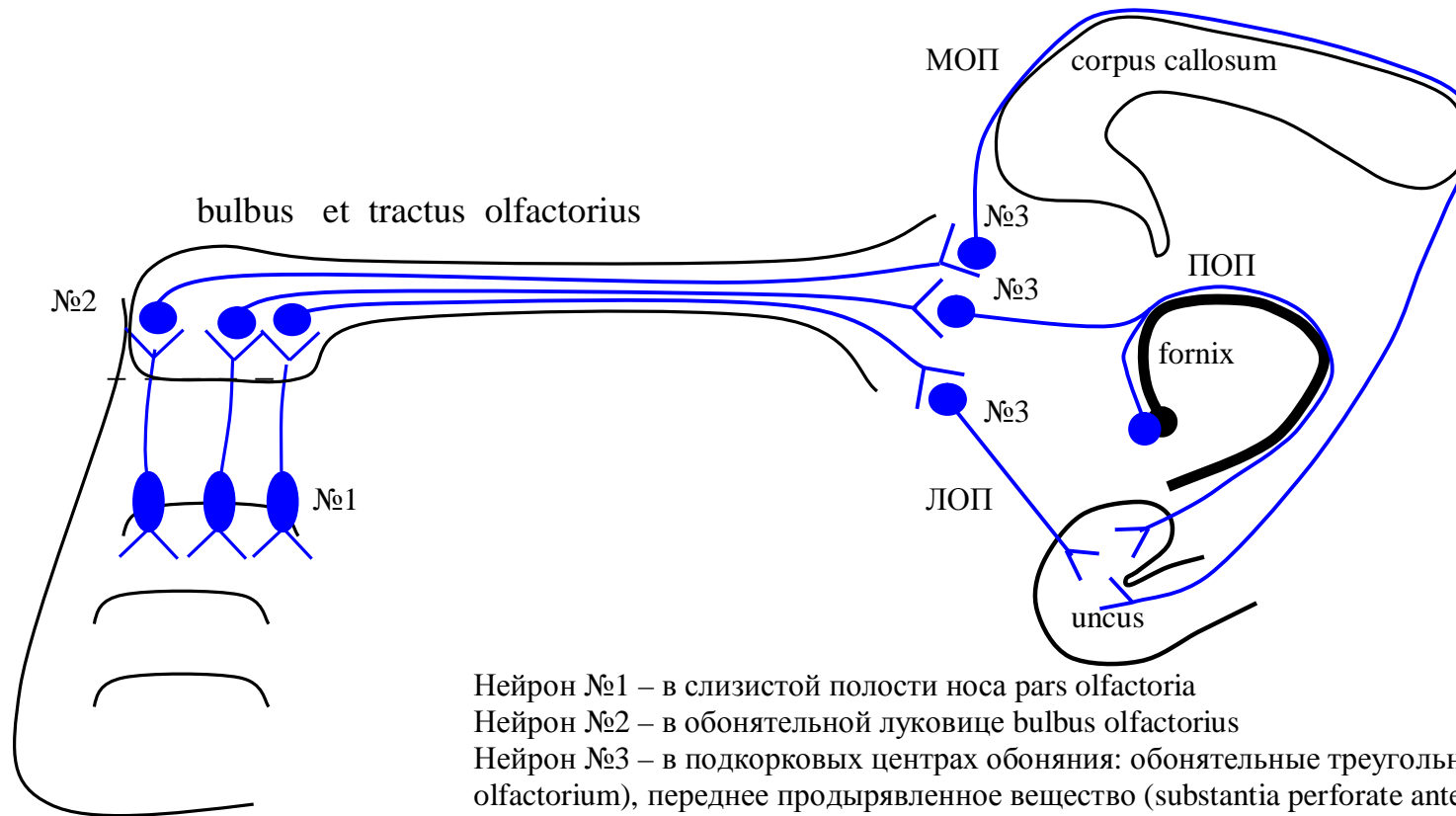
Ответ. Слизистая задней 1/3 языка иннервируется языкоглоточным нервом, значит, он не затронут. В передних 2/3 языка болевая, температурная и тактильная иннервация обеспечивается расположенным в непосредственной близости к челюсти язычным нервом, ветвью нижнечелюстного, относящегося к системе тройничного нерва. Соответственно у обоих больных затронут именно язычный

нерв. Вкусовая иннервация в этой зоне связана с барабанной струной (chorda tympani), ветвью лицевого нерва. Ее волокна достигают языка в составе того же язычного нерва, но присоединяются к нему на некотором расстоянии от его начала. Значит, у больного А нерв поражен выше, ближе к его началу, у больного Б — ниже, уже после присоединения к нему барабанной струны.

Задача № 6

Ответ. В иннервации задне-нижней стенки наружного слухового прохода принимает участие блуждающий нерв. Раздражение этой зоны может рефлекторно вызвать описанные ощущения.

ПРИЛОЖЕНИЕ: схемы проводящих путей органов чувств и черепных нервов



Нейрон №1 – в слизистой полости носа pars olfactoria

Нейрон №2 – в обонятельной луковице bulbus olfactorius

Нейрон №3 – в подкорковых центрах обоняния: обонятельные треугольники (trigonum olfactorium), переднее продырявленное вещество (substantia perforate anterior), переднее ядро таламуса (nuclei anteriores thalami), сосцевидные тела (corpus mammillare) и прозрачная перегородка (septum pellucidum).

ЛОП – латеральная обонятельная полоска (stria olfactoria lateralis)

ПОП - промежуточная обонятельная полоска (stria olfactoria intermedia)

МОП - медиальная обонятельная полоска (stria olfactoria medialis)

Схема проводящего пути обонятельного анализатора

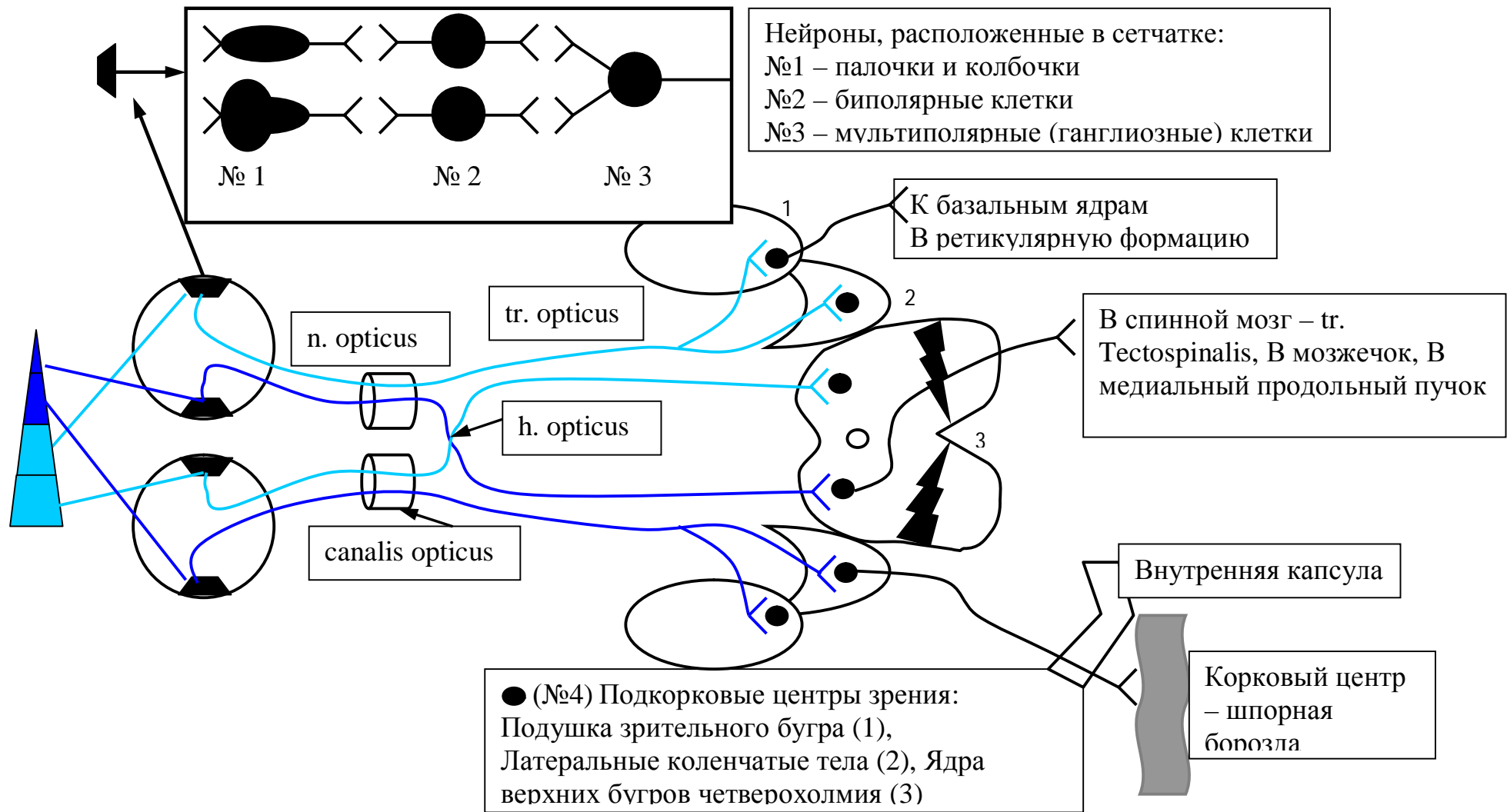


Схема проводящего пути зрительного анализатора

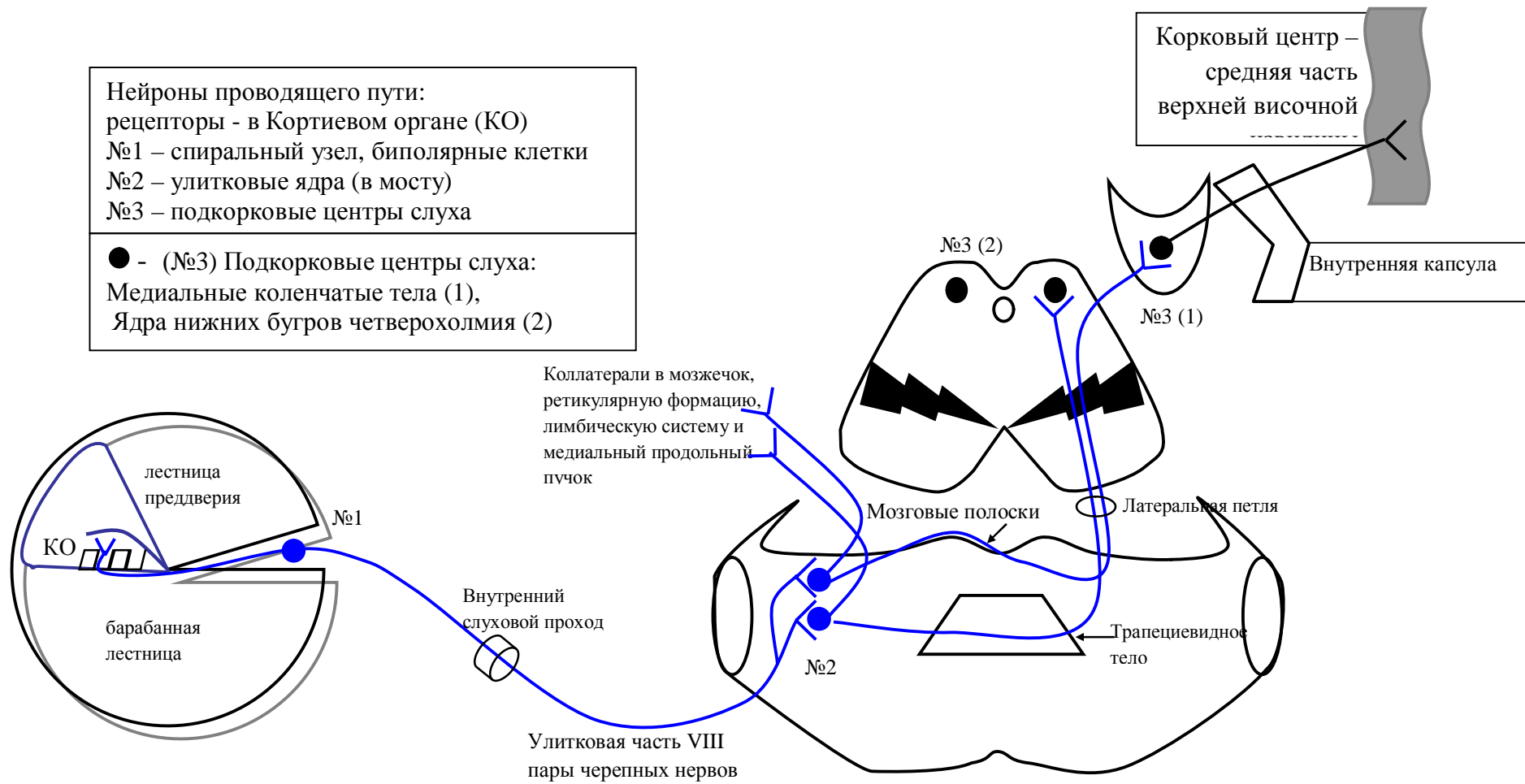


Схема проводящего пути слухового анализатора

Рецепторы располагаются в пятне (п) маточки и мешочка и ампулярных гребешках ампул (а) полукружных каналов
 Нейроны проводящего пути:
 №1 – в узле преддверия биполярные клетки
 №2 – в вестибулярных ядрах VIII пары черепных нервов
 №3 – в подкорковом центре равновесия

● - (№3) Подкорковый центр равновесия:
 Латеральное ядро зрительного бугра

Внутренняя капсула

Корковый центр –
 рассеян по всей коре

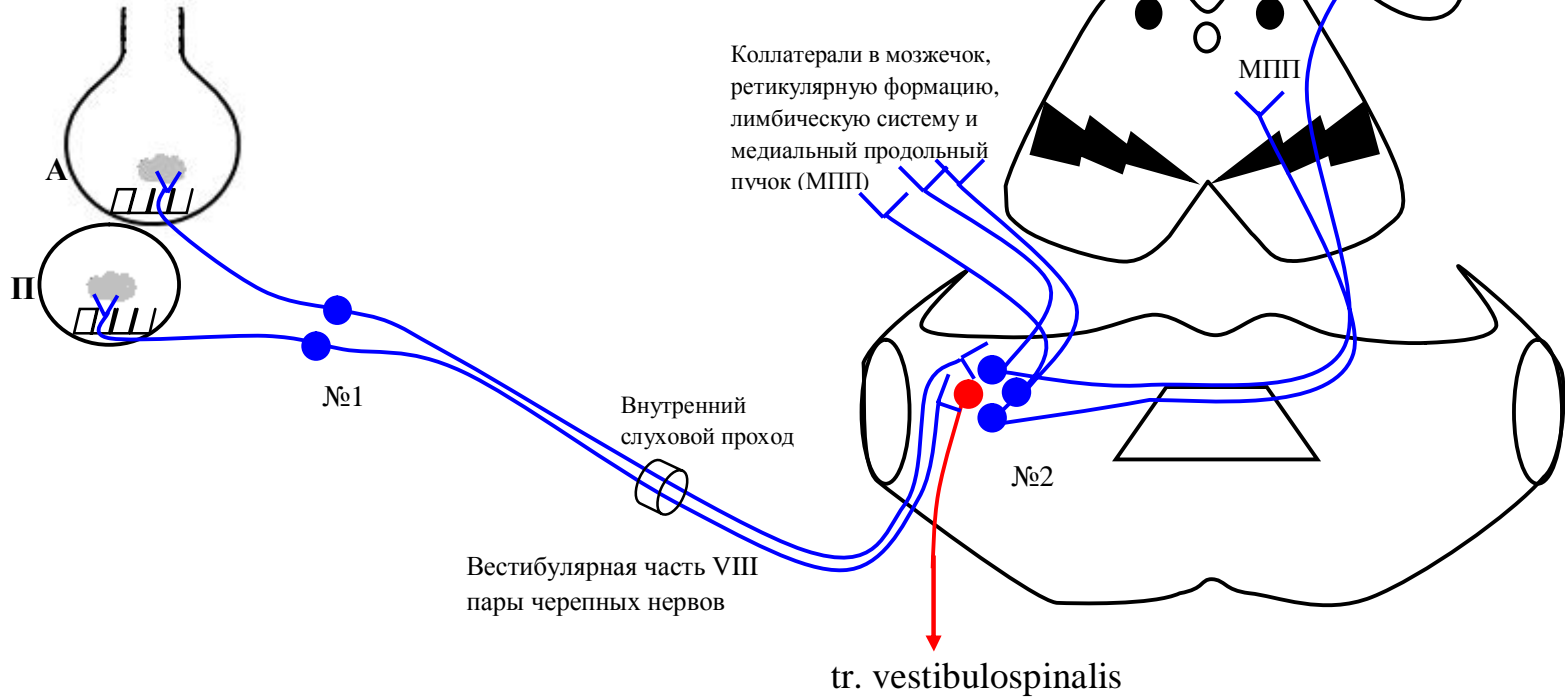


Схема проводящего пути анализатора равновесия

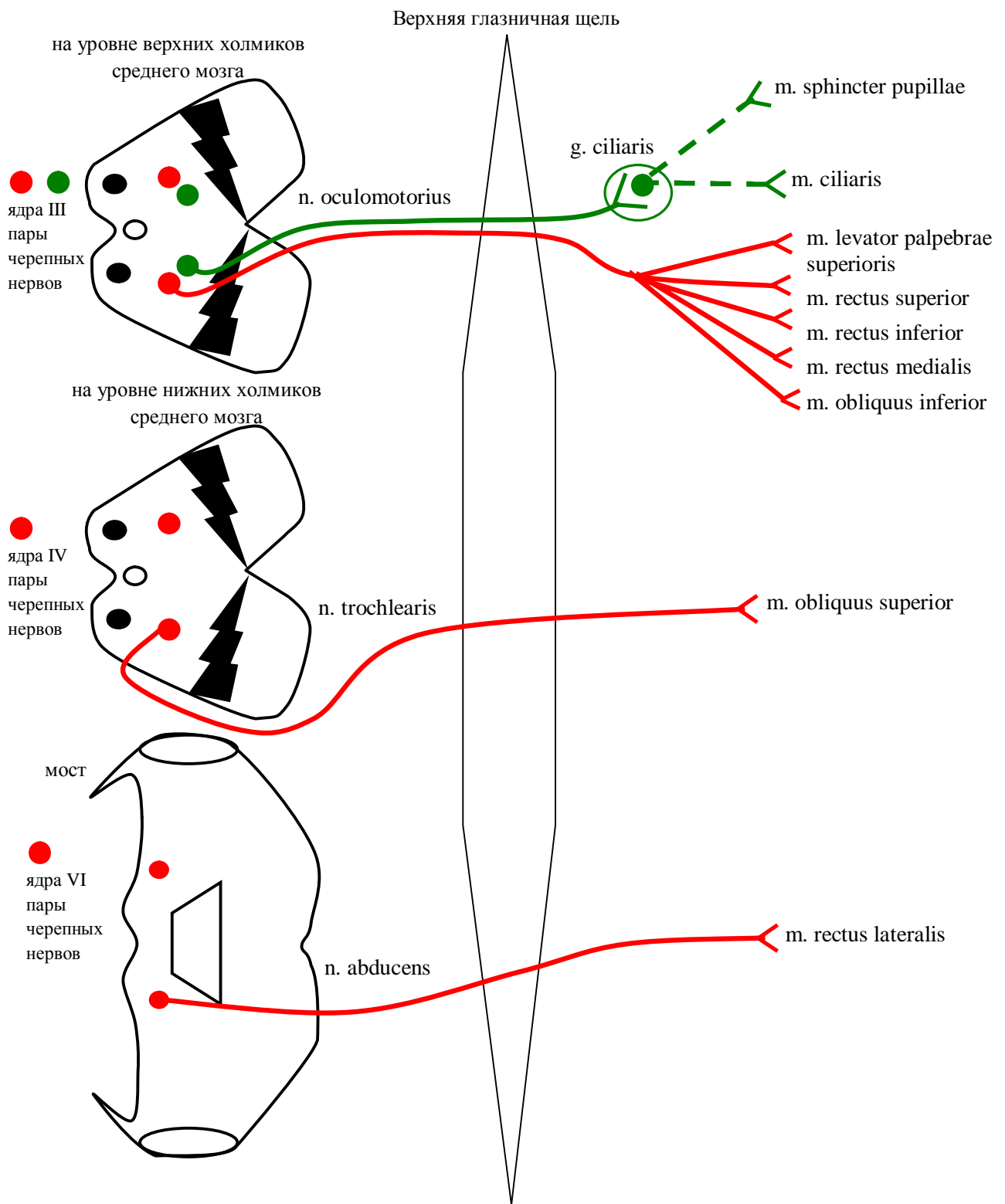


Схема глазодвигательного (III пара), блокового (IV пара) и отводящего (VI пара) нервов

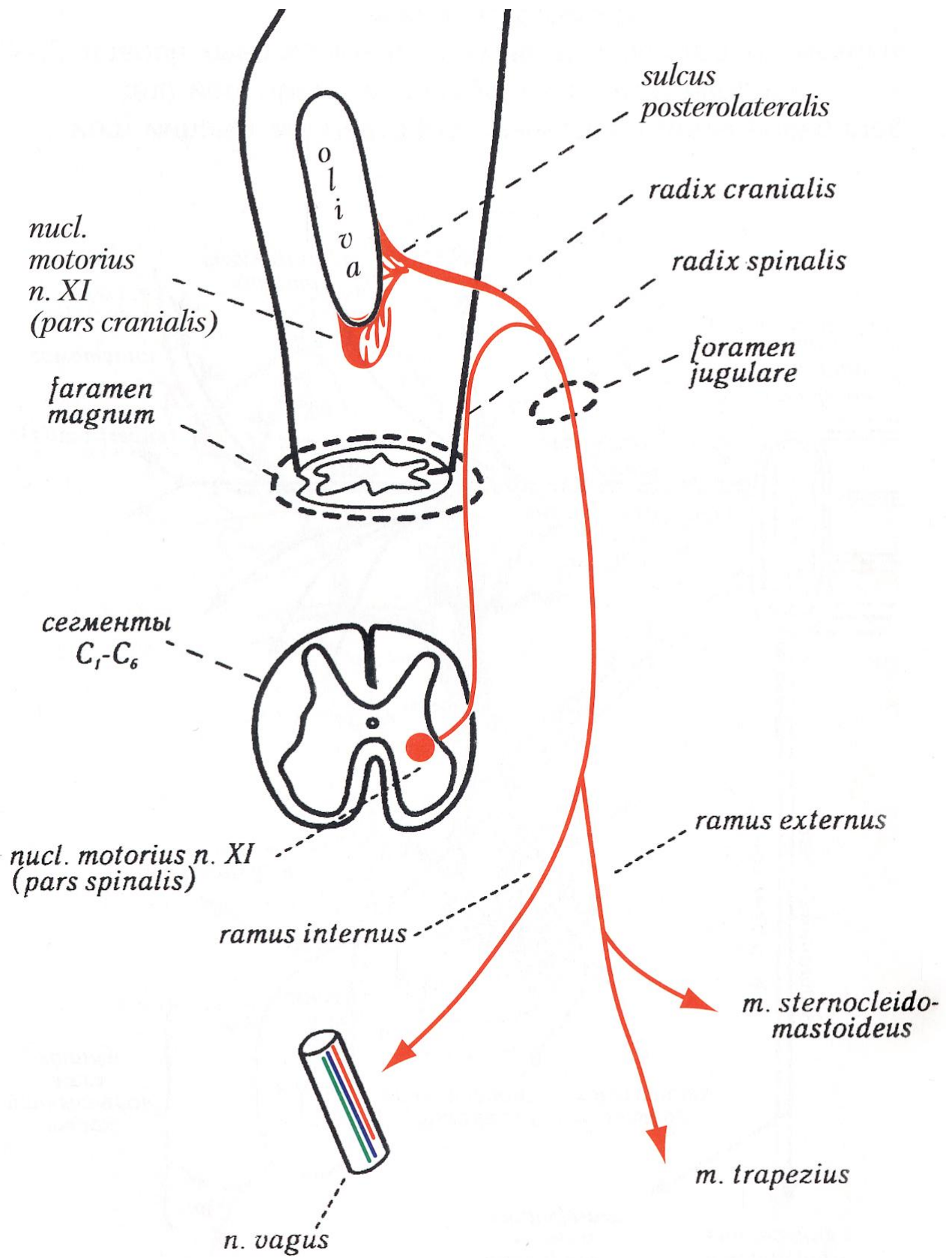


Схема добавочного нерва (XI пара) (по Гайворонскому И.В.)

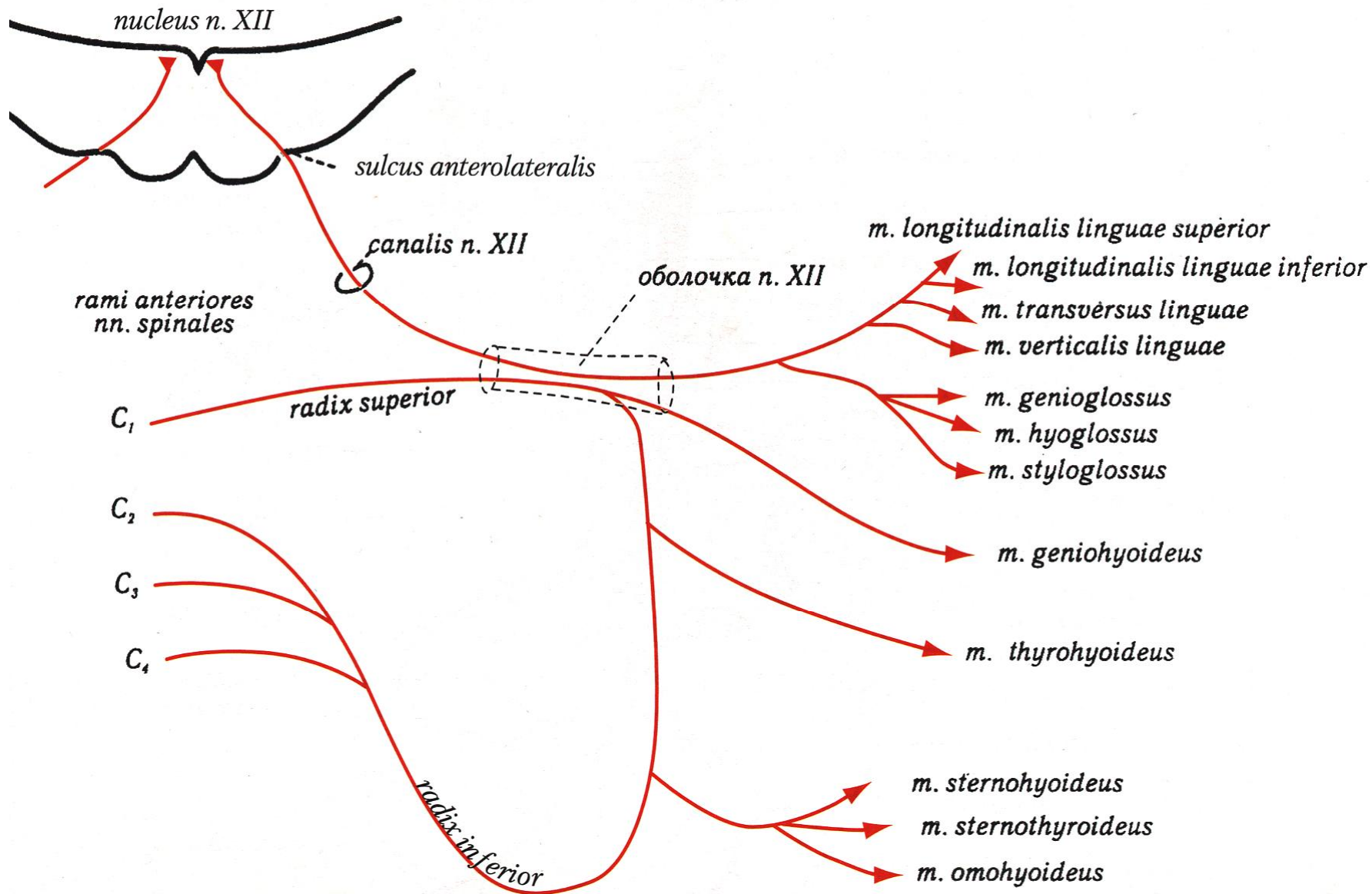


Схема подъязычного нерва (XII пара) и глубокой шейной петли (по Гайворонскому И.В.)

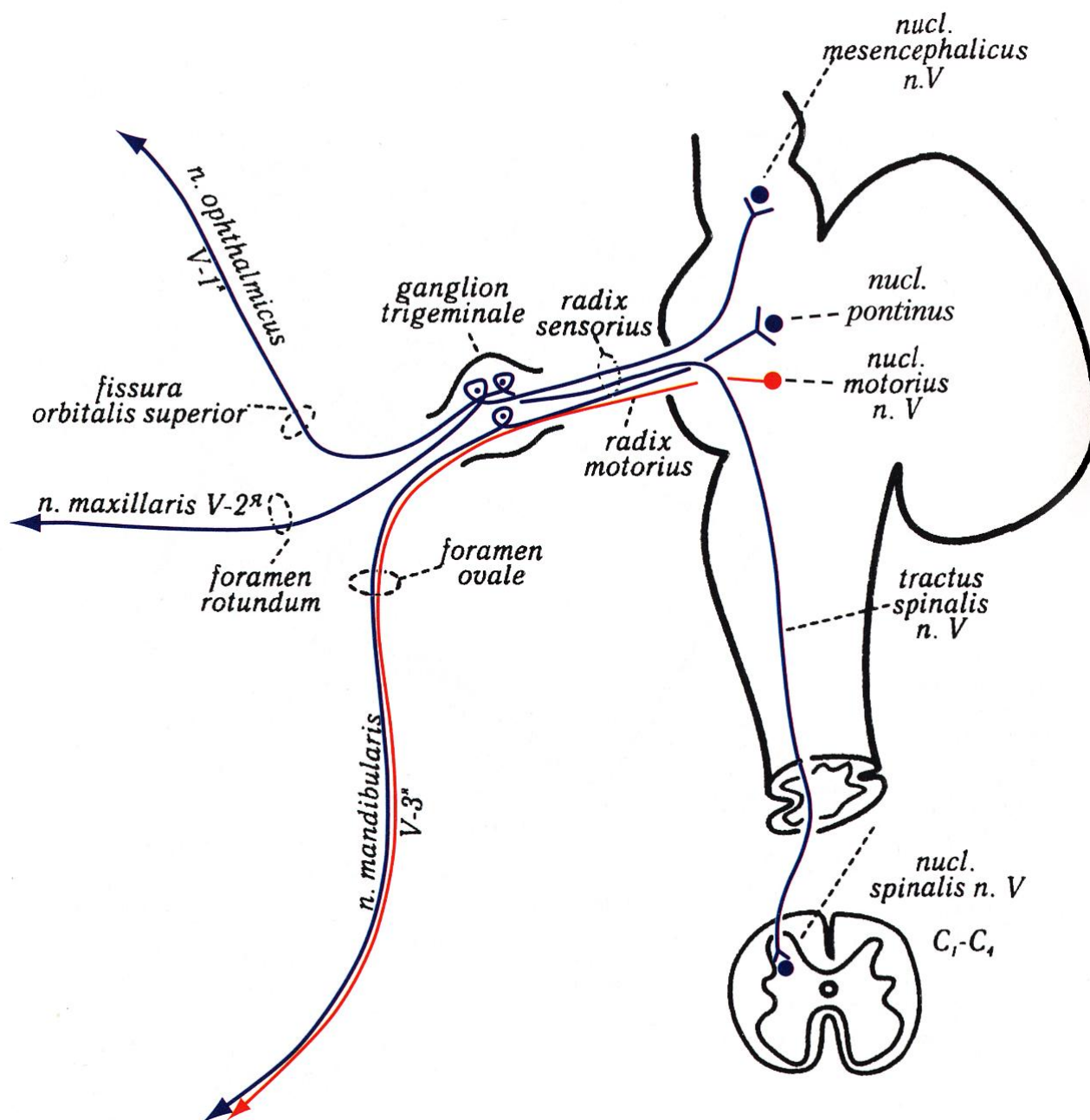


Схема Тройничный нерв (V пара) и его ветви первого порядка (по Гайворонскому И.В.)

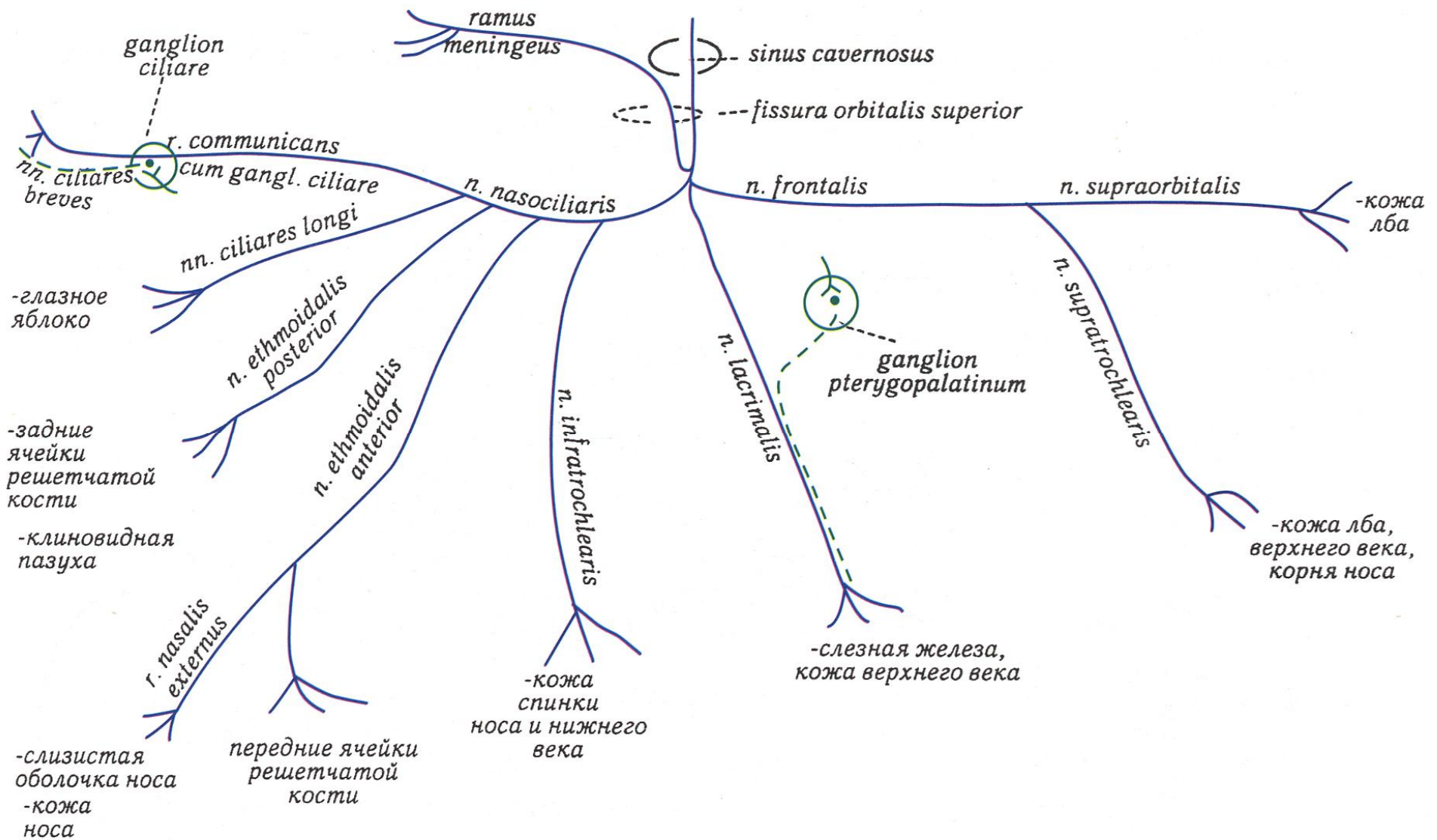


Схема глазного нерва – первой ветви тройничного нерва (по Гайворонскому И.В.)

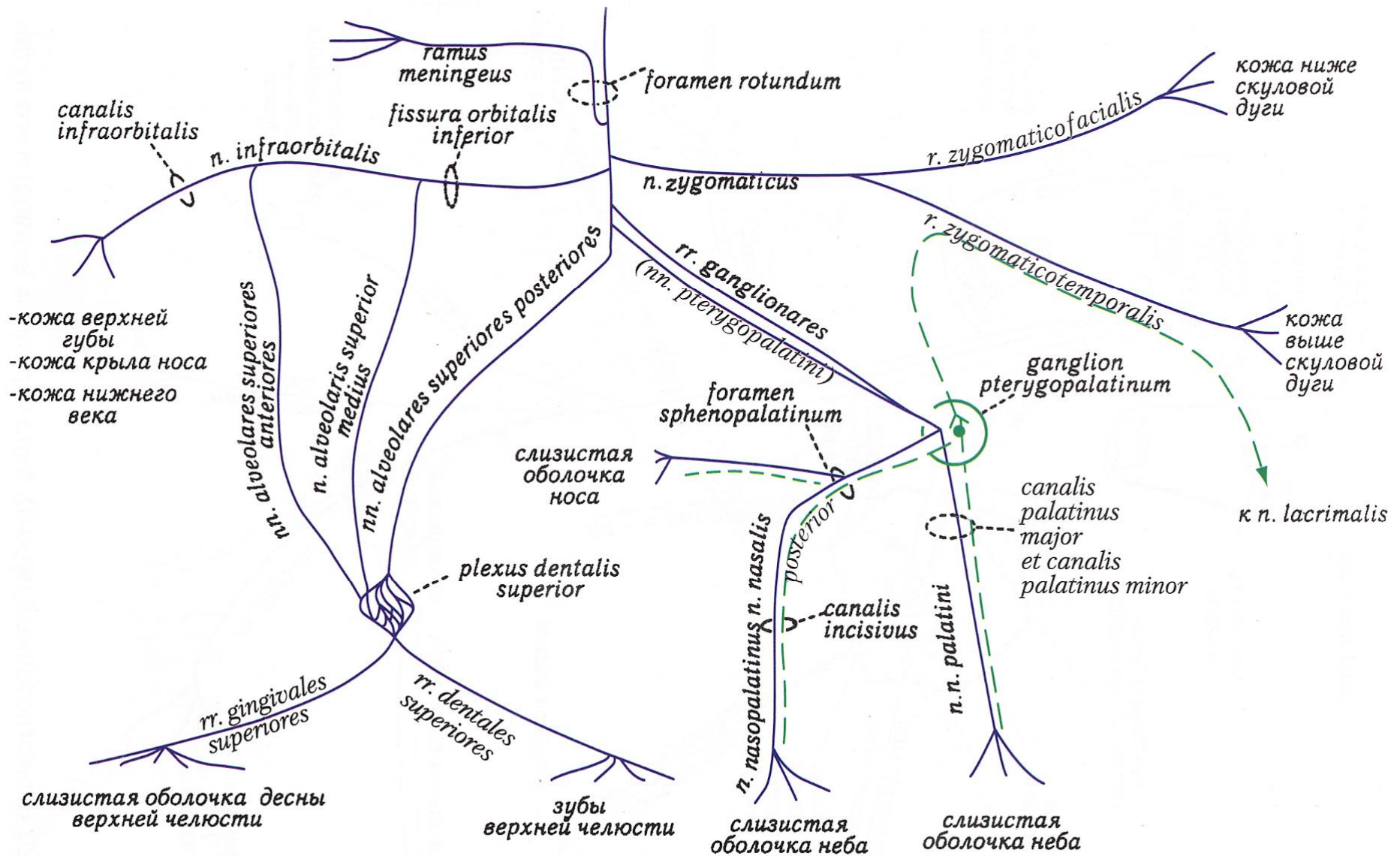


Схема верхнечелюстного нерва – второй ветви тройничного нерва (по Гайворонскому И.В.)

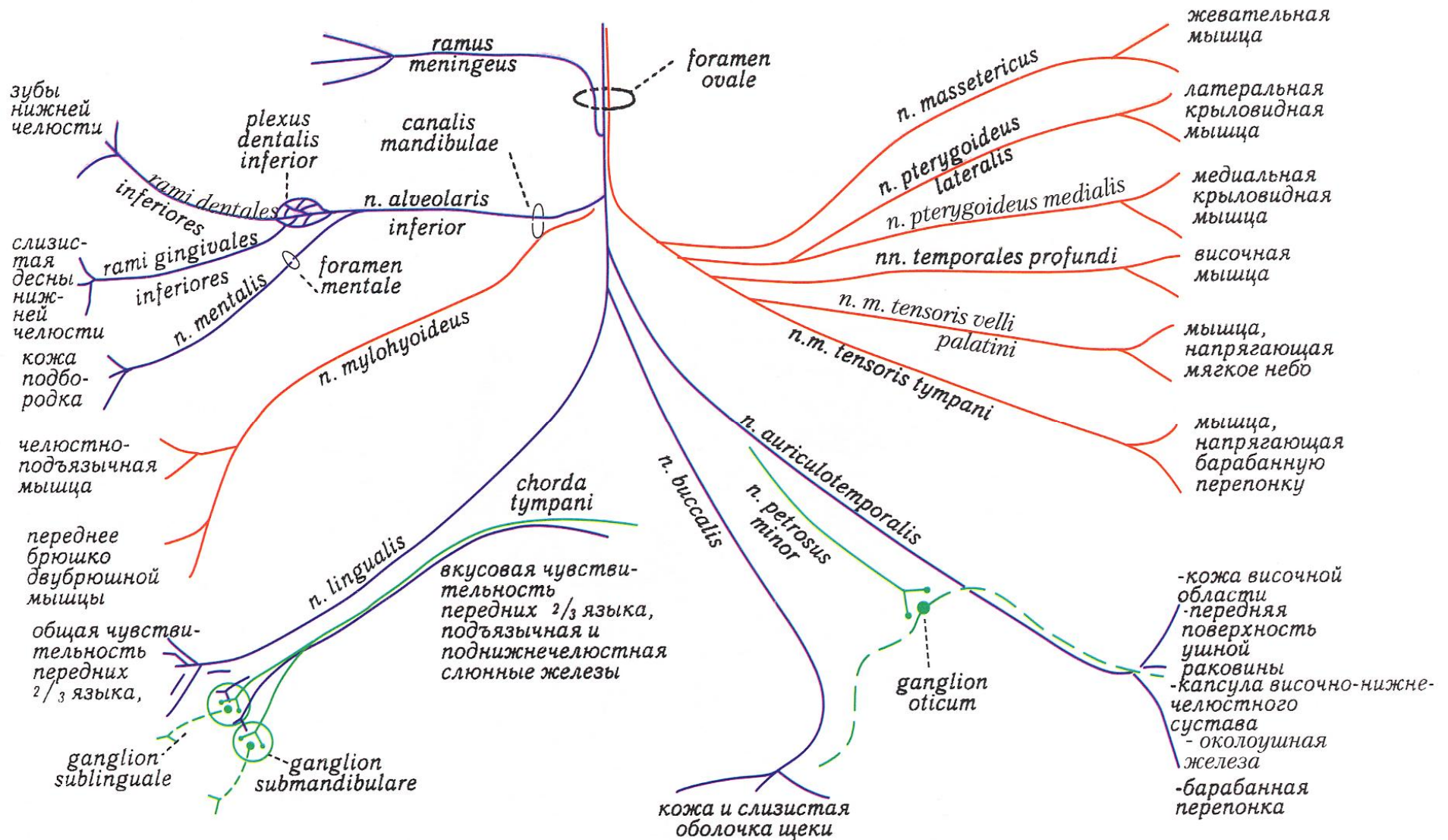


Схема нижнечелюстного нерва – третьей ветви тройничного нерва (по Гайворонскому И.В.)

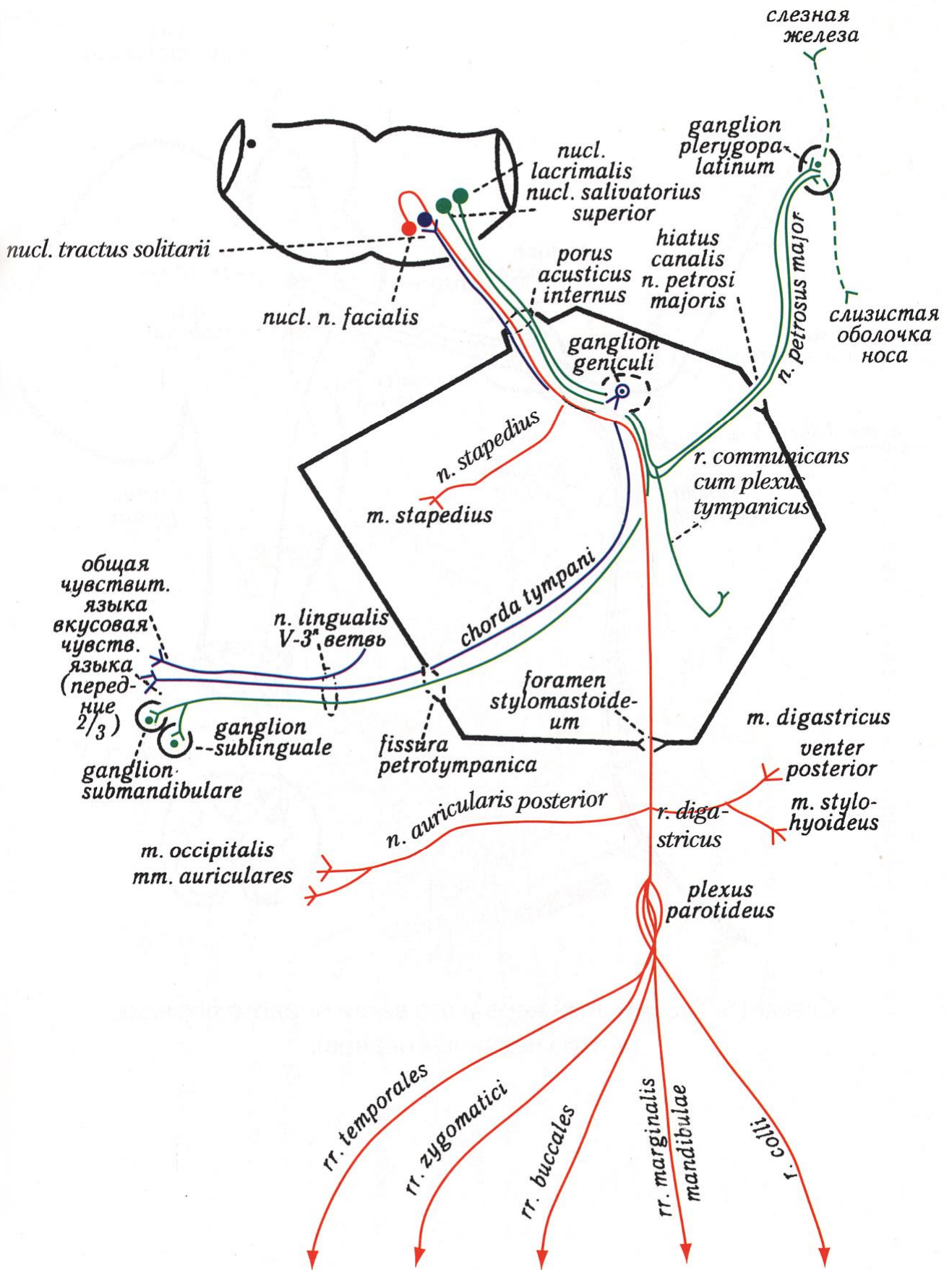


Схема лицевого нерва (VII пара) (по Гайворонскому И.В.)

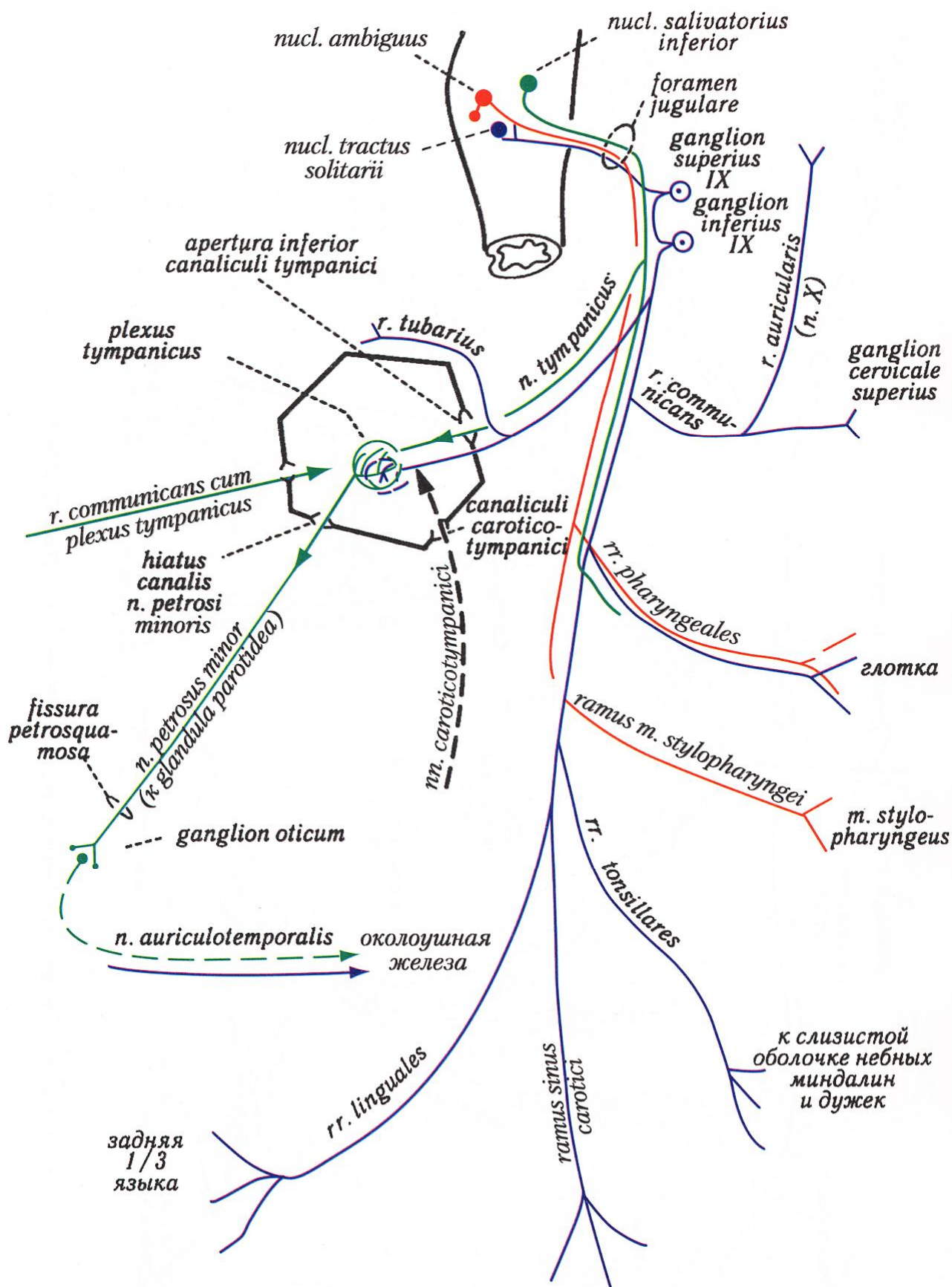


Схема языкоглоточного нерва (IX пара) (по Гайворонскому И.В.)

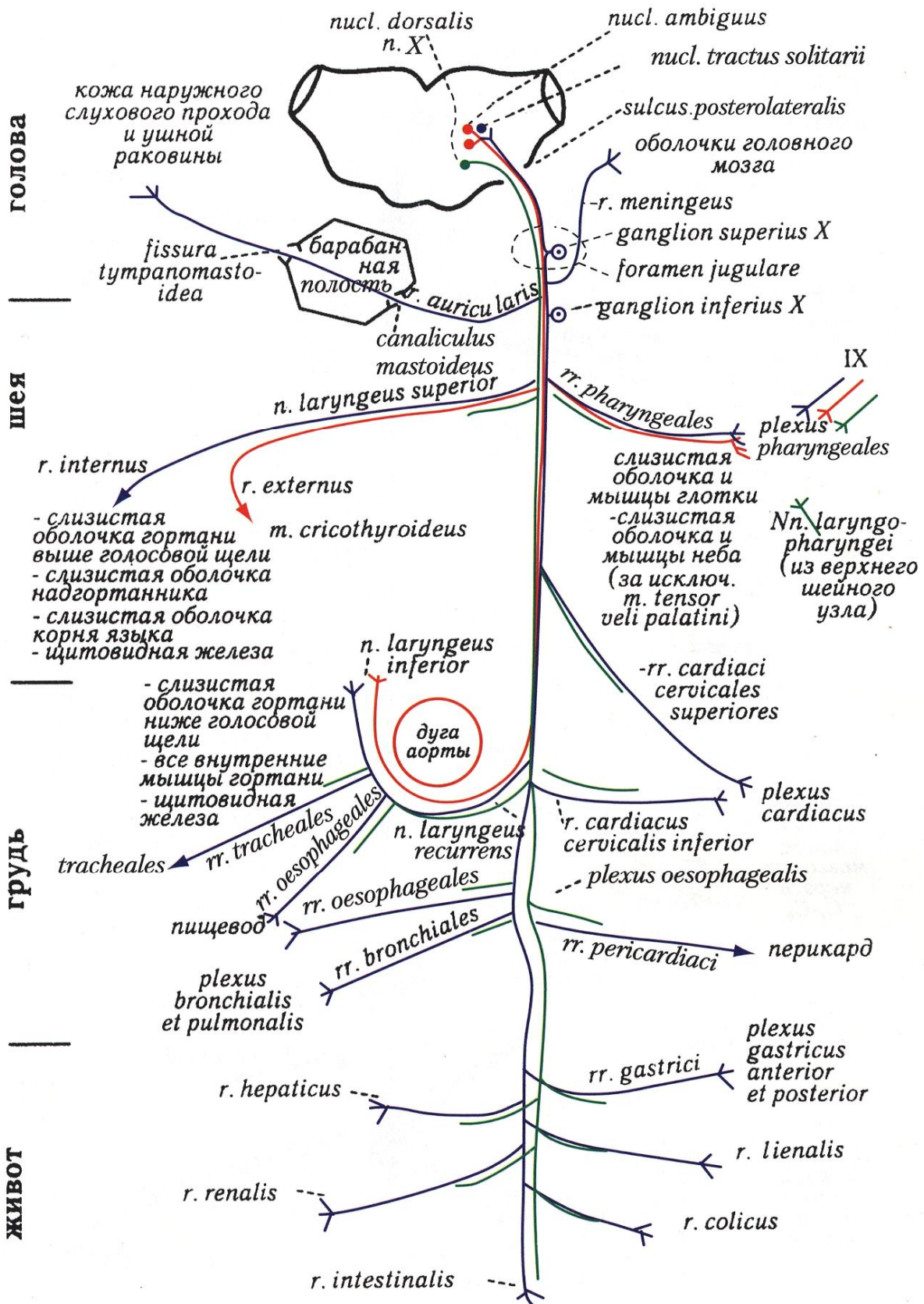


Схема блуждающего нерва (X пара) и его ветви (по Гайворонскому И.В.)

ИСПОЛЬЗОВАННАЯ ЛИТЕРАТУРА:

1. Анатомия черепных и спинномозговых нервов: руководство/под ред. М. А. Корнева, О. С. Кульбах ; сост. : М. А. Корнев, О. С. Кульбах, С. В. Леонтьев, И. Н. Соколова. - СПб. : Фолиант, 2004. - 104 с. : рис.
2. Асфандияров Р. И.. Ситуационные задачи по анатомии человека. Учебное пособие для студентов лечебного и педиатрического факультетов/Р.И.Асфандияров, Д.Б.Баженов, В.В.Куликов. – Тверь: Альфа-Пресс, 2004. – 56с.
3. Атлас клинической анатомии/ Кеннет П. Мозес и др.; пер. с англ. под ред. Л.Л.Колесникова. – М.: ООО «Рид Элсивер», 2010. – 712с.: 665 ил.
4. Гайворонский И.В. Клиническая анатомия сосудов и нервов. Учебное пособие. Издание 6-е./ И.В. Гайворонский, Г. Ничипорук. СПб.: Изд-во «ЭЛБИ-СПб», 2009. – 144с.ил.
5. Гайворонский И.В. Нормальная анатомия человека: в 2 т. : учебник для мед. вузов рек. Департаментом науч.-исслед. и образ. мед. учреждений МЗ РФ / И. В. Гайворонский ;. - 5-е изд., испр. и доп. - СПб. : СпецЛит, 2007.
6. Крылова Н.В. Анатомия органов чувств (в схемах и рисунках) [Текст] : атлас-пособие / Н. В. Крылова, Л. В. Наумец. - М. : Изд-во Ун-та дружбы народов, 1991. - 95 с.
7. Международная анатомическая терминология/под ред. Л.Л.Колесникова. – М.: «Медицина», 2003. – 424с.
8. Привес М.Г. Анатомия человека: учебник для рос. и иностранных студ. мед. вузов и фак., рекомендован Упр. УЗ МЗ РФ / М. Г. Привес, Н. К. Лысенков, В. И. Бушкович. - 12-е изд., перераб. и доп. - СПб. : СПбМАПО, 2009. - 720 с.: ил.
9. Сапин М.Р. Атлас нормальной анатомии человека : учебное пособие для студ. мед. вузов : в 2 т. / М. Р. Сапин, Д. Б. Никитюк, Э. В. Швецов. - М. : МЕДпресс-информ, 2004 - . - ISBN 5-98322-059-4. Т. 2. - 2004. - 483 с.
10. Синельников Р.Д. Атлас анатомии человека : в 4 т. / Р. Д. Синельников, Я. Р. Синельников. - 2-е изд., стереотип. - М. : Медицина, 1996 - Т. 4 : Учение о нервной системе и органах чувств: атлас. - 1996. - 320 с. : ил.
11. Турыгин В.В. Структурно-функциональная организация и проводящие пути вегетативной нервной системы. – Челябинск, 1988. –98 с.

12. Турыгин В.В. Структурно-функциональная характеристика проводящих путей центральной нервной системы. – Челябинск, 1990. – 190 с.

Вагапова Василя Шарифьяновна,
Шангина Ольга Ратмировна,
Борзилова Ольга Хамзиновна

АНАТОМИЯ ЧЕРЕПНЫХ НЕРВОВ

Учебно-методическое пособие

Лицензия №0177 от 10.06.96 г.
Подписано к печати 25.06.2014.
Отпечатано на ризографе с готового
оригинал-макета, представленного авторами.
Формат 60x84 1/16 усл.-печ. л 4,19.
Тираж 1005. Заказ № 48.

450000, г. Уфа, ул. Ленина,3,
Тел.: 8(347) 272-86-31
ГБОУ ВПО БГМУ Минздрава России

Подписано в печать _____ Формат _____ Тираж _____